FACULTE DE MEDECINE DE PARIS

ANNÉE 1961

765 N°

THÈSE

POUR LE

DOCTORAT EN MÉDECINE

(DIPLOME D'ETAT)

PAR

LEGENDRE Michel

Né le 6 Avril 1930, à Rouen (Seine-Maritime)

Interne des Hôpitaux de Paris.

Présentée et soutenue publiquement le

CONTRIBUTION A L'ETUDE DES RETRECISSEMENTS CONGENITAUX DU TRONC ET DES BRANCHES DE L'ARTERE PULMONAIRE. A PROPOS DE DOUZE CAS PERSONNELS.

Président : Mr. SOULIÉ, Professeur.

Ets. GERMAIN
9, Rue Dupuytren
PARIS-VIe
1961

FACULTE DE MEDECINE DE PARIS

ANNÉE 1961 N°

THÈSE

POUR LE

DOCTORAT EN MÉDECINE

(DIPLOME D'ETAT)

PAR

LEGENDRE Michel

Né le 6 Avril 1930, à Rouen (Seine-Maritime)

Interne des Hôpitaux de Paris.

Présentée et soutenue publiquement le

CONTRIBUTION A L'ETUDE DES RETRECISSEMENTS CONGENITAUX DU TRONC ET DES BRANCHES DE L'ARTERE PULMONAIRE. A PROPOS DE DOUZE CAS PERSONNELS.

Président : Mr. SOULIÉ, Professeur.

Ets. GERMAIN
9, Rue Dupuytren
PARIS-VIe
1961

220/62

R. UNIV.
BIBLIOTHEEK
LEIDEN

PROFESSEURS HONORAIRES :

MM. AUBIN (A.), BENARD (H.), BULLIARD (H.), CADENAT (F.), CHABROL (E.), CHAMPY (C.), DEBRE (R.), GASTINEL (P.), GUILLAIN (G.), HALPHEN (E.), HAZARD (R.), HEUYER (G.), LANTUEJOUL (P.), LAROCHE (G.), LEVY-SOLAL (E.), LIAN (C.), LOEPER (M.), MARION (G.), MATHIEU (P.), MOCQUOT (P.), MONDOR (H.), MONOD (R.), MOREAU (R.), OLIVIER (E.), PASTEUR VALLERY-RADOT, PETIT-DUTAILLIS, RICHET (C.), STROHL (A.), TANON (L.)

DOYEN : ..... Léon BINET,
Membre de l'Institut.

ASSESSEUR : ..... Jean VERNE.

I.- PROFESSEURS

	MM.
Anatomie	DELMAS (A.)
Anatomie pathologique	DELARUE (J.)
Anesthésiologie	BAUMANN (J.)
Biochimie médicale	JAYLE (M.F.)
" " (Prof. à titre personnel)	ETTORI (J.)
" " (Prof. à titre personnel)	SCHAPIRA (G.)
Biologie appliquée à l'Éducation physique et aux Sports	CHAILLEY-BERT (P.)
Biologie médicale	FAUVERT (R.)
" " (Prof. à titre personnel)	BOURLIERE (F.)
Cancérologie médicale et sociale	BERNARD (J.)
Clinique carcinologique chirurgicale (Necker)	REDON (H.)
Clinique cardiologique (Broussais)	MOUQUIN (M.)

MM.

Cliniques chirurgicales
- (Beaujon ..... SICARD (A.)
- (Cochin ..... N.
- (Hôtel-Dieu ..... PATEL (J.)
- (Pitié ..... CORDIER (G.)
- (Saint-Antoine GOSSET (J.)
- (Salpêtrière ..... MOULONGUET (P.)
- (Tenon ..... LORTAT-JACOB (J.-L.)

Clinique de chirurgie infantile et orthopédique (Enfants-Malades) ..... FEVRE (M.)

Clinique chirurgicale orthopédique et réparatrice (Cochin) ..... MERLE D'AUBIGNE (R.)

Clinique de chirurgie cardio-vasculaire (Broussais) ..... GAUDART-D'ALLAINES (F. de)

Clinique de chirurgie pleuro-pulmonaire (Laënnec) ..... MATHEY (J.)

Clinique endocrinologique (Pitié) ..... DECOURT (J.)

Clinique de génétique médicale (Enfants-Malades) ..... LAMY (M.)

Clinique gynécologique (Broca) ..... FUNCK-BRENTANO (P.)

Clinique des maladies cutanées et syphilitiques (Saint-Louis) ..... DEGOS (R.)

Clinique des maladies des enfants (Enfants-Malades) ..... CATHALA (J.)

Clinique des maladies infectieuses (Claude-Bernard) ..... MOLLARET (P.)

Clinique des maladies mentales et de l'encéphale (Sainte-Anne) ..... DELAY (J.)

Clinique des maladies métaboliques (Necker) ..... HAMBURGER (J.)

Clinique des maladies du sang (Broussais) ..... MARCHAL (G.)

Clinique des maladies du système nerveux (Salpêtrière) ..... N.

Cliniques médicales
- (Boucicaut ..... LENEGRE (J.)
- (Broussais ..... SOULIE (P.)
- (Cochin ..... JUSTIN-BESANÇON (L.)
- (Cochin ..... BROUET (G.)
- (Hôtel-Dieu ..... BARIETY (M.)
- (Pitié ..... DREYFUS (G.)
- (Saint-Antoine ..... KOURILSKY (R.)

Clinique médicale d'hydrologie thérapeutique et climatologie (Bichat) ..... DEBRAY (C.)

Clinique médicale propédeutique (Broussais) ..... GENNES (L. de)

Clinique médico-sociale du diabète

MM.

sucré et des maladies de la nutrition (Hôtel-Dieu) ..... DEROT (M.)
Clinique de neuro-chirurgie (Pitié) ..... DAVID (M.)
Clinique neurologique (Salpêtrière) ..... GARCIN (R.)
Cliniques obstétricales (Baudelocque ..... LACOMME (M.)
(Foch (Suresnes) .. MERGER (R.)
Clinique obstétricale et gynécologique (Port-Royal) ..... VARANGOT (J.)
Clinique ophtalmologique (Hôtel-Dieu) ..... RENARD (G.)
Clinique oto-rhino-laryngologique (Lariboisière) ..... AUBRY (M.)
Clinique de pédiatrie et de puériculture (Saint-Vincent-de-Paul) ..... LELONG (M.)
Clinique de pédiatrie sociale (Enfants-Malades) ..... MARIE (J.)
Clinique de pneumo-phtisiologie (Laënnec) ..... BERNARD (E.)
Clinique psychiatrique infantile (Salpêtrière) ..... MICHAUX (L.)
Clinique de rhumatologie médicale et sociale (Cochin) ..... COSTE (F.)
Clinique stomatologique (Pitié) ..... DECHAUME (M.)
Clinique thérapeutique chirurgicale (Vaugirard) ..... N.
Clinique thérapeutique médicale (Saint-Antoine) ..... LEMAIRE (A.)
Clinique urologique (Cochin) ..... N.
Embryologie ..... GIROUD (A.)
" (Prof^r à titre personnel) ..... TUCHMANN-DUPLESSIS (H.)
Histoire de la médecine et de la chirurgie (Lariboisière) ..... SEZE (S. de)
Histologie ..... VERNE (J.)
Hygiène et clinique de la première enfance (Trousseau) ..... TURPIN (R.)
Hygiène et médecine préventive ..... JOANNON (P.)
" " " ..... DEPARIS (M.)
(Prof^r à titre personnel)
Médecine du Travail ..... DESOILLE (H.)
Médecine légale ..... PIEDELIEVRE (R.)
Microbiologie (Bactériologie et Virologie) ..... FASQUELLE (R.)
Parasitologie ..... GALLIARD (H.)
" (Prof^r à titre personnel) ..... BRUMPT (L.C.)

MM.

Pathologie chirurgicale ..... COUVELAIRE (R.)
" " (Prof.r à
titre personnel) ..... LAURENCE (G.)
Pathologie exotique ..... LAVIER (G.)
Pathologie expérimentale et comparée ..... MERKLEN (F.-P.)
Pathologie médicale ..... MILLIEZ (P.)
Pathologie respiratoire ..... TURIAF (F.)
Pathologie et thérapeutique génér. ..... BOUDIN (G.)
Pharmacologie ..... CHEYMOL (J.)
" (Prof.r à titre pers.) ..... LEVY (Melle J.)
Physiologie ..... BINET (L.)
" (Prof.r à titre person.) ..... BARGETON (D.)
" (" " ") ..... PARROT (J.)
Physiologie et pathologie obsté-
tricale ..... LEPAGE (F.)
Physique médicale ..... DOGNON (A.)
" " (Prof.r à titre
personnel) ..... DJOURNO (A.)
Radiologie médicale ..... DESGREZ (H.)
Technique chirurgicale et Chirurgie
expérimentale ..... LEGER (L.)
Thérapeutique ..... CONTE (M.)

II.- PROFESSEURS SANS CHAIRE, PROFESSEURS AGREGES
ET MAITRES DE CONFERENCES-AGREGES

MM.

Anatomie ..... (CABROL (C.)
(COUINAUD (C.)
(OLIVIER (G.)
Anatomie pathologique ..... (GAUTIER-VILLARS (Mlle P.)
(Pr. s. ch.
(BUSSER (F.)
(GOUYGOU (Ch.)
(ORCEL (L.)
(PAILLAS (J.)
Anesthésiologie ..... VOURC'H (G.)
Bactériologie ..... (BARBIER (P.)
(CHRISTOL (D.)
(TOURNIER (P.)
Biochimie médicale ..... (DESGREZ((P.), Pr. s. ch.
(POLONOVSKI (J.), M. conf.
Biologie appliquée à l'Education
physique et aux Sports ..... PLAS (F.)

MM.

Carcinologie ..... (DENOIX (P.)
(MATHE (G.)
Dermato-syphiligraphie ..... DUPERRAT (B.)
Electro-Radiologie ..... LEDOUX-LEBARD (G.)
Hématologie ..... (BILSKI-PASQUIER (G.)
(DAUSSET (J.)
Histologie ..... (COUJARD (R.), Pr. s.ch.
(MAROIS (M.)
(RACADOT (J.)
Hydrologie ..... CORNET (A.)
Hygiène ..... (BOYER (J.), Pr. s. ch.
(CORRE-HURST (Mme L.)
Maladies infectieuses ..... (BASTIN (R.)
(DUPONT (V.)
Médecine légale ..... (DEROBERT (L.), Pr.s.ch.
(HADENGUE (A.)
(FOURNIER (E.)
(GUENIOT (M.)
Médecine du travail ..... ALBAHARY (C.)
Neurologie ..... LHERMITTE (F.)
Obstétrique ..... (GRANJON (A.)
(HERVET (E.)
(LE LORIER (G.)
(MORIN (P.)
(MUSSET (R.)
(ROBEY (M.)
(THOYER-ROZAT (J.)
Ophtalmologie ..... (BREGEAT (P.)
(SARAUX (H.)
Orthopédie ..... (JUDET (R.)
(RAMADIER (J.)
Oto-rhino-laryngologie ..... DEBAIN (J.)
Parasitologie ..... CHABAUD (A.)
Pathologie chirurgicale ..... (BARCAT (J.)
(BINET (J.-P.)
(CAUCHOIX (J.)
(CHATELIN (C.-L.)
(DUBOST (Ch.)
(DUBOST (Cl.)
(FAUREL (J.)
(FLABEAU (F.)
(GERMAIN (A.)
(LOYGUE (J.)
(MERCADIER

MM.

Pathologie chirurgicale	PERROTIN (J.)
	ROBERT (H.)
	THOMERET (G.)
Pathologie exotique	SCHNEIDER (J.)
Pathologie expérimentale	CROSNIER (J.)
	HARTMANN (L.)
	LOEPER (J.)
	MAURICE (J.)
	RICHET (G.)
Pathologie médicale	AUSSANNAIRE (M.)
	BOUR (H.)
	BOUVIER (J.)
	BOUVRAIN (Y.)
	BRICAIRE (H.)
	BRISSAUD (H.)
	BROCARD (H.)
	BUGE (A.)
	CASTAIGNE (P.), M. conf.
	CATINAT (J.)
	CONTAMIN (F.)
	COURY (C.)
	FREZAL (J.)
	HOUSSET (E.)
	LAROCHE (Cl.)
	LESOBRE (R.)
	MACREZ (C.)
	NICK (J.)
	PEQUIGNOT (H.), Pr. s. ch.
	ROYER (P.)
	WOLFROMM (R.
Pédiatrie-Puériculture	JOSEPH (R.)
	MANDE (R.)
	MOZZICONACCI (P.)
	POLONOVSKI (C.)
	ROSSIER (A.)
Pharmacologie	BOISSIER (J.)
	LECHAT (P.)
Physiologie	DEJOURS (P.)
Physique médicale	GOUGEROT (L.)
	M.conf.,Pr.s.ch.
	KELLERSHOHN
Pneumo-phtisiologie	KREIS (B.)

	MM.
Psychiatrie	PICHOT (P.)
Psychiatrie infantile	DUCHE (D.)
Rhumatologie	DELBARRE (F.)
Stomatologie	(CERNEA (P.)
	(CHAPUT (Mme A.)
	(M.conf. agr.
	(GRELLET (M.)
Thérapeutique	(CHASSAGNE (P.)
	(LAMOTTE (M.)
Urologie	QUENU (L.)

III.- PROFESSEURS SANS CHAIRE ET AGREGES
CHARGES DE COURS DE CLINIQUE ANNEXE
à titre permanent.

	MM.
Anatomie	DEBEYRE
Clinique chirurgicale	(ABOULKER (P.)
	(AMELINE (A.),
	(Pr. s. ch.
	(HUGUIER (J.)
	(OLIVIER (C.)
	(PADOVANI (P.)
	(POILLEUX (M.)
	(ROUX (M.)
	(VERNE (J.-M.)
Clinique médicale	(DOMART (A.)
	(PERRAULT (M.)
	(RAMBERT (P.)
	(THIEFFRY (S.)
Clinique obstétricale	(GRASSET (J.)
	(MAYER (M.)
	(RAVINA (J.)
Clinique ophtalmologique	(DESVIGNES (P.)
	(OFFRET (G.)
Clinique oto-rhino-laryngologique	MADURO (R.)
Clinique pédiatrique et puéri-culture	LAPLANE (R.)
Clinique psychiatrique	BARUK (H.)
Clinique urologique	KUSS (R.)
Médecine légale	GAULTIER

IV.- PROFESSEURS DÉTACHÉS DANS LES UNIVERSITÉS ÉTRANGÈRES

MM.

Bactériologie ..... HAUDUROY (P.), Pr. s. ch.

Pathologie chirurgicale ..... RUDLER (J.), Pr. s. ch.

V.- CHARGÉS DE COURS D'HYGIÈNE SCOLAIRE ET UNIVERSITAIRE

BOLTANSKI (E.)
LAUNAY (C.)

Secrétaire général de la Faculté ..... M. LENA (J.)

Secrétaires ..... Mme BEURLAND (H.)
Mlle CHAINTREUIL (G.
Mme ROCHE (L.)

Conservateur en Chef ..... M. le Docteur HAHN (A.)

Conservateur ..... Mlle DUMAITRE (P.)

Bibliothécaires ..... (Mmes CONTET (J.), FORGET (F.),
(Mlles LAURENT (H.), LE NOIR (G.),
(QUIEVREUX (E.)

Par délibération en date du 9 Décembre 1798, l'Ecole a arrêté que les opinions émises dans les dissertations qui lui seront présentées, doivent être considérées comme propres à leurs auteurs et qu'elle n'entend leur donner aucune approbation ni improbation.

A MA FEMME

qui m'a tant aidé.

A MES PARENTS

A MES BEAUX-PARENTS

A MON MAÎTRE

Monsieur le Professeur P. SOULIÉ

Professeur de Clinique médicale,

Qui m'a inspiré cette thèse
et m'a fait le grand honneur
d'en accepter la présidence.

Qu'il veuille bien trouver
ici l'expression de ma pro-
fonde gratitude.

A MON MAÎTRE

Monsieur le Professeur Agrégé Y. BOUVRAIN

Médecin de l'Hôpital Lariboisière,

Qui ne cessa de me prodiguer
ses encouragements,

En gage de mon respectueux
attachement.

A MON MAÎTRE

Monsieur le Docteur J. FACQUET

Médecin de l'Hôpital Tenon,

Qui m'initia à la Cardiologie
et m'en fit aimer les subti-
lités,

En témoignage de ma respec-
tueuse affection.

A MES MAÎTRES DANS LES HÔPITAUX DE PARIS

Externat

Monsieur le Docteur CHARRIER (in memoriam)

Monsieur le Docteur PARAF (in memoriam)

Monsieur le Docteur WORMS

Monsieur le Professeur Agrégé DUPERRAT

Monsieur le Professeur BROUET

Monsieur le Docteur KAPLAN

Internat

Monsieur le Docteur BOLGERT

Monsieur le Docteur PIERRE-BOURGEOIS

Monsieur le Professeur BROUET

Monsieur le Professeur DEROT

Monsieur le Docteur FACQUET

Monsieur le Professeur Agrégé BOUVRAIN

Monsieur le Professeur SOULIÉ

A Messieurs les Docteurs

P. VERNANT

P. CORONE

Médecins Assistants des Hôpitaux de Paris,

Ce travail leur doit beaucoup.

Leurs conseils m'ont été précieux.

Qu'ils soient assurés de ma profonde reconnaissance.

A Mademoiselle le Docteur J. FORMAN

Messieurs les Docteurs BOUCHARD, PITON, ALBOU

pour l'aide amicale qu'ils m'ont prodiguée.

Avec mes vifs remerciements.

A TOUS CEUX QUI M'ONT INSTRUIT

Monsieur le Docteur J. MARCHE

Monsieur le Docteur J.J. WELTI

Monsieur le Docteur P. CHICHE

Médecins des Hôpitaux.

Messieurs les Docteurs

P. ALHOMME	J. CHRÉTIEN	P. CALVEZ
F. DESSERTENNE	M. LEGRAIN	F. LIOT
M. NIVET	J.M. PERNOT	M. RATHERY
J. ROGÉ	H. SIKORAV	TABERNAT

En témoignage de ma reconnaissance.

INTRODUCTION

En l'absence de documents anatomiques, nous avons retenu, sous la dénomination de rétrécissements congénitaux du tronc et des branches de l'artère pulmonaire, les malformations qui se manifestent :

- soit par une chute de pression brusque d'au moins trente millimètres de mercure ;

- soit par une réduction abrupte du calibre vasculaire, telle qu'elle peut apparaître sur les angiocardiographies.

Les hypoplasies diffuses de l'artère pulmonaire sortent du cadre de cette étude.

Les anomalies considérées peuvent intéresser n'importe quelle partie de l'arbre artériel pulmonaire, depuis le segment sus-valvulaire du tronc pulmonaire jusqu'aux artérioles périphériques. Nous ne traiterons pas des rétrécissements de l'appareil valvulaire pulmonaire.

Ainsi définies, ces malformations passent encore actuellement pour être très rares. Une quarantaine de cas seulement ont été publiés jusqu'à présent. Ce chapitre ne figure dans aucun des traités des cardiopathies congénitales antérieurs à 1950 (84).

Leur connaissance est toute récente. On la doit au développement parallèle de la chirurgie cardiaque et des procédés d'exploration endo-cavitaires : au cathétérisme et à l'angiocardiographie, s'est jointe, depuis quelques années, la phonocardiographie intracardiaque.

La nouveauté de ces acquisitions ne suffit pas à expliquer le très petit nombre de cas publiés. Le diagnostic des sténoses artérielles pulmonaires est malaisé. Elles ne sont, le plus souvent, que les éléments d'ensembles malformatifs complexes au milieu desquels leurs signes propres apparaissent difficilement.

L'utilisation de plus en plus minutieuse des procédés d'exploration permet cependant un dépistage plus fréquent. Des nuances séméiologiques ont été saisies, permettant de soulever le diagnostic dès l'étape clinique.

Si l'on se réfère à l'ensemble des cardiopathies congénitales, les sténoses artérielles pulmonaires constituent encore une très petite minorité. Dans le Service de notre Maître, le Professeur P. SOULIE, parmi les 600 dossiers de rétrécissements de la voie pulmonaire que nous avons examinés, nous avons pu en recueillir douze cas incontestables qui forment la base de ce travail.

De la confrontation de ces cas avec ceux qui ont été antérieurement publiés, nous espérons dégager des traits communs. Ainsi pourraient être individualisés certains caractères de ces malformations, tels qu'ils apparaissent au clinicien ou tels qu'ils sont mis en évidence par les différentes techniques d'investigation cardiaque.

H I S T O R I Q U E

Avant l'ère des explorations intra-cardiaques, les rétrécissements de l'artère pulmonaire ne semblent pas avoir retenu l'attention des anatomistes.

La première mention de telles anomalies n'est faite, à notre connaissance, qu'en 1949. DOTTER et STEINBERG (28), à propos d'une étude consacrée à l'angiocardiographie de l'artère pulmonaire, reproduisent sans commentaires un cliché pris sous une incidence transverse gauche, montrant, chez un sujet de 28 ans, une sténose du tronc de l'artère pulmonaire, siégeant à 1 cm. au-dessus de valves pulmonaires facilement repérables.

Le premier traité où l'on cite l'existence de sténoses périphériques multiples paraît être celui de notre Maître le Professeur P. SOULIE, paru en 1952 (80). Dans le chapitre des sténoses de la voie pulmonaire sans anomalies du septum interventriculaire, une angiocardiographie montre des rétrécissements étagés d'artères de troisième ordre.

En 1953, MÖLLER (59) rapporte un autre cas de sténoses périphériques multiples chez une fille de 15 ans qui se plaignait de dyspnée depuis la petite enfance. L'angiocardiographie sélective, justifiée par la présence d'une hypertension pulmonaire systolique inexpliquée, avait révélé l'existence de nombreuses constrictions des vaisseaux périphériques, soulignés par des dilatations post-sténotiques.

La même année, SCHUMACHER (75), à propos de la

description d'une nouvelle voie d'abord thoracique, rapporte un nouveau cas de sténose sus-valvulaire. Un autre exemple en est décrit par KJELLBERG et coll.(48) en 1954, dans leur traité consacré aux cardiopathies congénitales : au-dessus d'un appareil valvulaire normal, apparaît à l'angiocardiographie le fin liseré d'un diaphragme peu mobile dans la lumière vasculaire.

En 1955, un troisième type est rapporté par SONDERGAARD (79). Il s'agit de constrictions siégeant à l'origine des deux branches du tronc pulmonaire, découvertes au cours d'interventions chez des sujets atteints de tétralogie ou de trilogie de Fallot. L'auteur les nomme "coarctation de l'artère pulmonaire", reprenant, à propos de ces trois cas, la théorie skodaïque qui avait été élaborée le siècle dernier (76), au sujet de la genèse des coarctations aortiques. Ces rétrécissements bien particuliers de l'origine des deux branches seraient dus à l'action des fibres musculaires du canal artériel lorsqu'elles se contractent au moment de l'oblitération de celui-ci.

Les observations se multiplient. D'autres cas de sténoses sus-valvulaires sont présentés par BAILEY (3) en 1955, par GYLLENSWÖRD et coll.(43) et par WILLIAMS et coll.(91) en 1957, et en 1960 par THROWER et coll. (85) qui décrivent un procédé de correction chirurgicale dont l'application fut couronnée de succès.

HODGES (46), POWELL (68) en 1955, COLES et WALKER (14) en 1956, rapportent de nouveaux cas de sténoses des deux branches. Des sténoses unilatérales, le plus souvent à droite, sont publiées par ELDRIDGE et SELZER (33) en 1957, VERMILLION et coll. (88) en 1958, RAEKALLIO en 1959 (69), et en 1960 LUAN et coll. (53) rapportent une série de dix cas de rétrécissement de l'artère pulmonaire droite.

Une quinzaine de cas de sténoses multiples périphériques sont connus actuellement : ils ont été publiés, après MÖLLER, par ARVIDSSON et coll. (2) en 1955, par GYLLENSWÖRD et coll., par DIGHIERO (25), GUNNING (42) en 1957, par SMITH (78) et par VERMILLION et coll. (88) en 1958.

ELDRIDGE et SELZER, GUNNING sont les premiers à insister sur l'existence, dans ces anomalies, de souffles continus pouvant en imposer pour un défaut d'oblitération du canal artériel.

La plupart des observations présentées comportent des données hémodynamiques et angiocardiographiques. Plusieurs de nos observations personnelles comportent des enregistrements intracardiaques à l'aide de micromanomètres dont nous verrons l'intérêt.

La nature malformative des anomalies rapportées est admise par tous ces auteurs, mais peu de précisions ont été fournies, jusqu'à présent, en ce qui concerne l'embryogenèse.

FRÉQUENCE - ÉTIOLOGIE

Fréquence

Il est difficile, actuellement, d'exprimer une opinion sur la fréquence exacte des sténoses de l'arbre vasculaire pulmonaire. Depuis que ces malformations sont connues, leurs recherches systématiques ont multiplié les observations grâce au soin apporté à l'enregistrement des courbes de retrait dans les zones électives, l'exploration systématique au cours du cathétérisme de chacune des deux branches de l'artère pulmonaire, l'analyse avertie des angiocardiographies, l'examen des artères principales au cours de chaque intervention cardiaque. La réputation de rareté de ces anomalies est peut-être surfaite. L'avenir nous apprendra quel rang il faut leur assigner dans l'ordre de fréquence des différents rétrécissements de la voie pulmonaire.

Dans les 47 cas que nous avons rassemblés, existe une légère prédominance masculine (27 cas).

Etiologie

L'étiologie des sténoses des artères pulmonaires est presque toujours inconnue.

Dans tous nos cas, la recherche chez la mère de maladies infectieuses, d'intoxications, d'agressions par des agents physiques au cours de la grossesse a été systématique. Elle s'est avérée négative.

Il n'a pas été retrouvé non plus de malformations

dans l'entourage familial de nos malades. Des facteurs dysgénésiques tels que la consanguinité n'ont pas été relevés.

Dans les cas antérieurement publiés, la rubéole maternelle pendant la grossesse a été notée deux fois: chez une des malades de GYLLENSWÖRD atteintes de sténoses multiples des branches périphériques, et dans un cas de WILLIAMS et coll. (rétrécissement sus-valvulaire) ; dans ces deux cas, la malformation vasculaire coexistait avec une surdimutité.

ARVIDSSON a publié deux cas de sténoses périphériques dans la même famille. La mère et le fils étaient atteints de rétrécissements multiples des artères lobaires associés à une hypoplasie des gros troncs ; chez la mère, existait, en outre, une communication interauriculaire. A l'inverse, dans l'un des deux cas de VERMILLION, la malformation ne fut observée que chez un seul des deux jumeaux examinés.

STÉNOSES SUS - VALVULAIRES

	Observations	Anomalies associées	Moyen de diagnostic	Signes fonctionnels et généraux: Dysp. d'eff.	Cyanose	Hypotrophie	Souffle: Temps	Siège	Irradiations: Aisselle	Omo-vert.	Ch. pulm.	B_2
Isolées	THROWER 1	0	Chirurgie	±	0	0	Syst.	2e EIG	0	0	0	↘
Isolées	WILLIAMS 1	0	Chirurgie	0	0	+	Syst.	2-3me EIG	0	+	+	↗
Rétrécissements en amont	WILLIAMS 2	Sténose pulm. valv.	Chirurgie	0	±	+	Syst.	3e EIG	0	0	0	↘
Rétrécissements en amont	GYLLENSWÖRD 4	Stén. pulm. valvul.	Angio.	0	±	++	Syst.	3e EIG	0	0	+	↗
Rétrécissements en amont	1	Tétralogie	Chirurgie	++	++	0	Syst.	4e EIG	0	+	0	↗
Rétrécissements en amont	SCHUMACHER	Tétralogie	Chirurgie	++	++	+						

STÉNOSES SUS - VALVULAIRES

	Observations	Anomalies associées	Signes radio. HVD	Signes électriques		Signes hémodynamiques					Angio A.P. tronc	Découverte opératoire
				HVD	BBDI	VD	A.P. prot.	A.P. dist.	Chute tens.	Siège présumé		
Isolées	THROWER I	0	+	0	+	(45)		(13)	pré-op. (32) post-op. (9)	Valv.		++
Isolées	WILLIAMS I	0	+	+	0	64/0		31/0	33/0	Valv.		++
Rétrécissts en amont	WILLIAMS 2	St. valv. pulm.	0	0	0	80/0	50/18 per-op.	5/2	45/16	Valv.		++
Rétrécissts en amont	GYLLENSWÖRD 4	St. valv. pulm.	0	++	0	83/6	37/26	Non cathé.			Sténose Diaphragme	
Rétrécissts en amont	I	Tétralogie	0	++	0	100/ 2 8		17/10	83/0	Valv.	Hypoplasie	++
Rétrécissts en amont	SCHUMACHER	Tétralogie										++

RÉTRÉCISSEMENTS DES DEUX BRANCHES DE L'ARTÈRE PULMONAIRE

	Observations	Anomalies associées	Moyen de diagnostic	Signes fonctionnels et généraux			SOUFFLE					B_2
				Dysp. d'eff.	Cyanose	Hypo-trophie	Temps	Siège	Irradiations			
									Ais-selle	Omo. Vert.	Ch. pulm.	
Isolé	POWELL	0	Cathé. + Anglo.	+	0	+	Continu	2e EIG				
Hypoplas. aortiques	X	Hypoplasie aortique	Cathé.	0	0	0	Syst.	2e EID	+	+	0	
Hypoplas. aortiques	XI	Hypopl. aor.+ RVA	Cathé.	0	0	+	Syst.	1-2-3 EIG	++	+	+	↗
Rétrécissements en amont	II	Tétralogie	Cat. post-op + anglo.	+	+	0	Syst.	SS-Cl.G	0	+	0	↗
Rétrécissements en amont	III	Tétral. + St. pulm. valv.	Anglo.	+	+	0	Syst.	1-2e EIG	+	+	0	↘
Rétrécissements en amont	IV	Tétralogie	Anglo.	++	++	0	Syst.	3-4 EIG	0	+	0	
Rétrécissements en amont	V	Tétralogie + Stén. pulm. valvul.	Anglo.	++	++	+	Syst.	3e EIG	0	+	0	↘
Rétrécissements en amont	SONDERGAARD 1	Tétralogie	Chirurgie	++	++		Syst.					
Rétrécissements en amont	SONDERGAARD 2	Tétralogie	Chirurgie	++	++	+	Syst.					
Rétrécissements en amont	SONDERGAARD 3	Trilogie	Chirurgie	++	+		Syst.					
Rétrécissements en amont	COLES	Stén. Pulm. valv.	Cathé. + anglo.				Syst.	2e EIG				

RÉTRÉCISSEMENTS DES DEUX BRANCHES DE L'ARTERE PULMONAIRE

	Observations	Anomalies associées	Signes radiolo. HVD	Signes radiolo. AP	Signes électriques HVD	Signes électriques BBDI	Signes hémodynamiques V.D.	Signes hémodynamiques AP tronc	Signes hémodynamiques AP br.	Signes hémodynamiques Chute tens.	Micro-sonde	Angiocardiographie Sténoses DPS	Découverte opérat.
Hypoplas. aortiques — isolé	POWELL	0	0	0	0	0	35/0	33/5	15/5	18/0		(origine) 0	
Hypoplas. aortiques	X	Hypopl. ao	0	0	0	0	120/4/8	120/14	20/13	100/1	SS dans branches	0 0	
Hypoplas. aortiques	XI	Hypopl. ao + RVA	+	0	++	0	120/4/10	120/12	APG (90/12 (20/12	30/0 70/0	SS dans branches	0 0	
Rétrécissements en amont	II	Tétral.	+	0	+	+	Préop. 90/-5/+5	10/5		≠ 0		+ (origine) ±	0 (Potts)
							Postop. 100/3/8	59/30(42)	(16)	(26)			
Rétrécissements en amont	III	Tétral. + St. V.P.	0	0	+	+	100/2	10/8		≠ 0		+ (orig.) ++	
Rétrécissements en amont	IV	Tétral.	0	↘	+	+	100/3 68	15	10	5		+ (orig.) ±	0 (Blalock)
Rétrécissements en amont	V	Tétral. + St. VP.	0	↗ APG	+	+	110/3/6	Non cathétérisée				+ (orig.) +	
Rétrécissements en amont	SONDERGAARD I	Tétral.											++ (orig.)
Rétrécissements en amont	SOND. 2	Tétral.											++ (orig.)
Rétrécissements en amont	SOND. 3	Trilogie											++ (orig.)
Rétrécissements en amont	COLES	Stén. VP	0	0	++	0	75/0	50/8	15/5	35/3		+ (orig.)	

RÉTRÉCISSEMENTS DE L'ARTERE PULMONAIRE DROITE

	Observations	Anomalies associées	Moyen de diagnostic	Signes et fonctionnels généraux			SOUFFLE					B2
				Dysp. d'eff.	Cyanose	Hypo-trophie	Temps	Siège	Irradiations Ais-selle	Omo. vert.	Ch. pulm.	
Rétrécisst. isolés	IX	0	Cathé.	±	0	0	Syst.	2e EIG	0	+	0	=
	LUAN 2	0	Cat.+ ang.	0	0	0	Syst.	2e EID-G	0	++	0	=
	LUAN 3	0	Angio.	0	0	0	Syst.	3-4e EIG	0	++	0	=
Rétrécisst. en amont	VI	Tétralogie	Angio.	+	+	+	Syst.	3-4e EIG	++	++		=
	VERMILLION 2	Sténv. valv. pulm.	Cat.+ ang.	0	0	+	Syst.	2-3-4e EIG	0	0	0	↘
	LUAN 4	Sténv. valv. pulm.	Angio.	++	++	0	Syst.	2e EID-G	0	+	0	↘
Shunts gauche-droit	LUAN 5	Sténv. valv. pulm. + Canal A.	Cathé.	0	0	0	Continu	2e EIG	0	+	+	
	LUAN 6	Canal artériel	Cat.+ ang.	±	0	0	Continu	1-2e EIG	0	+	+	
	LUAN 7	Canal artériel	Cathé.	0	0	0	Continu	2e EID	0	0	0	
	LUAN 8	C.I.V.	Cathé+ang.	0	0	0	Syst.	4e EIG	+	+	0	
	LUAN 9	C.I.V.	Cat.+ ang.	0	0	0	Syst.	4e EIG	+	+	0	
	ELDRIDGE I	RVA total V.C.S.G.	Cathé.	0	0	0	Continu	2e EID	+	+	0	↗
	ELDRIDGE 3	C.I.A.	Cathé.	0	0	0	Syst.	3-4e EIG				↗
	VII	CIV + Fist. AO Pulm	Cathé.	0	0	++	Continu	2-3e EIG	+	0	0	
	VIII	C.I.A.	Cathé.	0	0	0	Continu	2e EID	+	+	0	↘

RÉTRÉCISSEMENTS DE L'ARTERE PULMONAIRE DROITE

	Observations	Anomalies associées	Signes radiolo. HVD	Signes radiolo. AP	Signes électriques HVD	Signes électriques BBDI	Signes hémodynamiques VD	Signes hémodynamiques AP tr.	Signes hémodynamiques AP D	Signes hémodynamiques Chute tens.	Microsonde	Angiocardiographie Sténose	Angiocardiographie DPS	Angiocardiographie Vascul. Dte.
Isolés	IX	0	0	0	0	+	38/3	38/3	8/3	30/0				
Isolés	LUAN 2	0	0	0	0	0	37/2	34/10	11/7	23/3		+	+	
Isolés	LUAN 3	0	0	0	+	+	40/1	38/8 (21)	(11)	(10)		+		
Rétrécis. en amont	VI	Tétr.	0	0	+	0	95/ 0/10	16/11 (15)	16/11 (15)	0		+ Origine	+	
Rétrécis. en amont	VERMILLION 2	St. VP	+	↗	+	0	59/ 2/6	36/8	20/8	16/0		+		
Rétrécis. en amont	LUAN 4	St. VP	0	0	+	0	64/4	20/10	?			+		↗
Shunt gauche-droit	LUAN 5	SVP + CA	0	±	+	0	59/3	90/47 37/12	32/15 24/11	58/32 13/1 (post.op)				↗
Shunt gauche-droit	LUAN 6	CA	0	±	0	0	48/4	44/19	24/15	20/4		+ Origine		
Shunt gauche-droit	LUAN 7	CA	0	à G ↗	0	0	76/4 57/3	76/58 54/15	(30) 16/9	(34) 38/6 (post-op.)		Origine		↗
Shunt gauche-droit	LUAN 8	CIV	0	↗	+	0	53/2	53/12	30/12	23/0		+		
Shunt gauche-droit	LUAN 9	CIV	0	↗	0	0	43/3	42/14	26/14	16/0		+		
Shunt gauche-droit	ELDRIDGE I	RVA total	+	0	+	0	82/11	82/29	39/13 19/8	43/16 20/5			+	
Shunt gauche-droit	ELDR. 3	CIA	+	↗	+	+	42/8	38/10	20/8	18/2				
Shunt gauche-droit	VII	CIV + Fist. Ao P	+	↗	+	0	90/0	70/50	12/0	58/50				
Shunt gauche-droit	VIII	CIA	±	0	0	+	50/0	40/15	12/6	28/9	S. contin. post-stén.			

RÉTRÉCISSEMENTS MULTIPLES DES BRANCHES PÉRIPHÉRIQUES

	Observations	Anomalies associées	Moyen de diagnostic	Signes fonctionnels et généraux			SOUFFLE					B2
				Dysp. d'eff.	Cyanose	Hypo-trophie	Temps	Siège	Irradiations Ais-selle	Omo. vert.	Ch. pulm.	
Rétrécissements isolés	XII	0	Cat.+ ang.	±	0	0	Syst.	Creux s.stern.	0	+	0	=
	MÖLLER	0	Angio.	0	0	+	Continu	Tout le thorax	+	+	+	↗
	ARVIDSSON 2	0	Angio.	+	0	0	Syst.	Précord.	0	0	0	
	ARVIDSSON 4	0	Angio.	+	±		Syst.	2e EIG				
	GYLLENSWORD 2	0	Angio.	0	0	+	Syst.	2e Elméd	0	++	++	↘
	GYLLENSWORD 6	0	Angio.	±	±	0	Syst.	2e EIG	0	0	0	↗ ++
	GYLLENSWORD 7	0	Cat.+ ang.	+	±	0	Syst.	2e EIG	0	+	+	
	GYLLENSWORD 8	0	Angio.	+	±	0	Syst.	3e EIG	0	0	+	
	SMITH	0	Cat.+ ang.	±	0	0	Continu	Base	0	+	+	↗ ++
Rétr. en amont	GYLLENSWORD 1	VCSG	Angio.	0	0	0	Syst.	2e EIG	0	+	++	=
	GYLLENSWORD 3	Sténo. valv. P. + RVA + VCSG	Angio.	++	+	+	Syst.	4e EIG	0	+	++	
	DIGHIERO	Sténo. valvul. pulm.	Angio.	±	0	0	Syst.	2-3e EIG	0	+	+	↗
Shunts gauche-droit	ARVIDSSON 3	C.I.A.	Angio.				Syst.	Précord.	0	+	0	
	GUNNING	C.I.A. + C.I.V. + Atrésie pulm. G.	Chirurgie	0	0	±	Continu	2e EID	+	0	0	↗ ++
	VERMILLION 1	C.I.V. haute	Angio.	0	±	±	Continu	2e EID				↗

RÉTRÉCISSEMENTS MULTIPLES DES BRANCHES PÉRIPHÉRIQUES

	Observations	Anomalies associées	Signes radiologiques HVD	Gros AM	AP br.	Signes électr. HVD	Signes hémodynamiques VD	AP	AP dist.	Angiocardiographie AP tr.	APD	APG	DPS	Découv. opérat.
Rétrécissements isolés	XII	0	±	±	0	0	55/-5 10	55/10	20/10	=	↘ Hypo-plasie	↘	+	
	MOLLER	0	+	0	0	0	70/0	78/31		↗	0	0		
	ARVIDSSON 2	0	+	0	±			56/13		=	↗			
	ARVIDSSON 4	0						108/22		↘	↘	↘	+	
	GYLLENSWORD 2	0	+	0	0	+	52/3	41/9		↘	↘	↘		
	GYLLENSWORD 6	0	+	0	↘++	+	100	100			↘	↘	+	
	GYLLENSWORD 7	0	+	++	↘	++	132/0	134/19	14/4				++	
	GYLLENSWORD 8	0	++	+	↘D	+	100	100		=				
	SMITH	0	+	0	0	++	98/8	100/40	(9)				++	
Rétr. en amont	GYLLENSWORD 1	VCSG	0	0	↘	0	32/3	Non cath.				↘		
	GYLLENSWORD 3	SVP + RVA	+	+	↘D	+	90/0	48/7		↘	↘	↘	++	
	DIGHIERO	SVP	+	0	↘	±	107	55		↘	↘	↘	++	
	ARVIDSSON 3	CIA						72/7		↘	↘	↘	++	
Shunt gauche-dr.	GUNNING	CIA + CIV	+	+	↗	+		79				Atrésie		++
	VERMILLION 1	CIV haute	0	+	↗	+	115/4 7	102/59		↗	↗	↗		

ANATOMIE PATHOLOGIQUE ET CLASSIFICATION

Les données anatomiques concernant les sténoses de l'artère pulmonaire sont succinctes. Nous ne connaissons pas de compte rendu d'autopsie en faisant la description. On dispose seulement des observations rapportées par les chirurgiens, au cours d'interventions entreprises sur d'autres malformations ou avec des diagnostics différents ; on peut les confronter avec les renseignements fournis ailleurs par les angiocardiographies.

Pour des raisons multiples, liées à l'embryologie, à la disparité morphologique, il est possible d'opposer deux groupes topographiques :

- Les sténoses sus-valvulaires du tronc de l'artère pulmonaire,
- Les sténoses des branches de l'artère pulmonaire.

Cette distinction sera retrouvée à l'étape clinique : les sténoses sus-valvulaires empruntant, avec des nuances, une séméiologie orificielle, les sténoses des branches se présentant davantage comme des anomalies vasculaires.

I.- LES STENOSES SUS-VALVULAIRES.

Ces malformations furent cinq fois des découvertes opératoires (Notre observation I - 85-91-75). Trois autres cas furent décrits sur des angiocardiographies (28 - 48 - 43).

La striction siège le plus souvent à 1,5 à 2 cm. au-dessus de l'orifice pulmonaire, non loin de la bifurcation (I - 75), parfois dans la première partie de l'artère (91). Elle apparaît dès l'inspection, remarquée par le chirurgien, au cours de l'exploration du pédicule vasculaire. Un frémissement est perçu à son niveau, en dehors de tout rétrécissement valvulaire. Dans un cas (75), elle se présentait sous l'aspect d'un anneau manifestement calcifié.

Le tronc pulmonaire, en amont et en aval, n'est pas dilaté : il paraît plutôt hypoplasié (75). Dans le cas de THROWER, alors que le diamètre extérieur de la sténose était réduit à 5 mm., les parties proximales et distales étaient seulement larges de 2 cm. Les branches sont souvent aplaties et peu battantes.

A l'incision sous hypothermie, THROWER précise que la section du segment sténosé était inférieure à un centimètre carré ; il existait, à ce niveau, une paroi fibreuse remarquablement semblable à celle de la coarctation aortique. Dans les autres cas, l'artère ne fut pas abordée directement, on se contenta d'une dilatation à la pince de Kelly ou à la sonde : nous ne possédons là aucun renseignement concernant l'existence éventuelle d'épaississement ou de diaphragme membraneux faisant saillie dans la lumière vasculaire.

Ces diaphragmes apparaissent nettement sur les angiocardiographies dans trois cas, sous l'aspect de fins liserés barrant l'axe de l'artère, interrompus en leur centre par un orifice ténu revêtant, au-dessus de l'orifice pulmonaire, l'aspect de gicleur, de dôme des valvules symphysées. La dilatation post-sténotique n'est marquée qu'une seule fois.

A la lumière de ces données fragmentaires, les sténoses sus-valvulaires se présentent tantôt comme des réductions importantes du calibre extérieur au niveau desquelles a été retrouvé parfois un épaississement fibreux de la paroi, tantôt comme des formations membraneuses constituant de véritables diaphragmes intra-vasculaires. Dans aucun des cas rapportés, les angiocardiographies n'ont été confrontées avec des

constatations opératoires. Il n'est pas impossible, par conséquent, qu'il ne s'agisse que d'aspects différents d'une même lésion anatomique..

II.- LES STÉNOSES DES BRANCHES DE L'ARTÈRE PULMONAIRE.

Parmi les 41 cas de sténoses des branches pulmonaires que nous avons réunis et retenus, une intervention chirurgicale fut décidée neuf fois. Les comptes rendus opératoires ne font que cinq fois la description des anomalies des artères pulmonaires (Obs. VIII - 79-42).

SONDERGAARD, en 1954, signala le premier l'existence de sténoses de l'origine des deux branches qu'il avait découvertes au cours de l'exploration du pédicule vasculaire chez trois sujets atteints de tétralogie ou de trilogie de Fallot. Le diamètre artériel était réduit de moitié au point de division du tronc pulmonaire et à l'origine des deux branches (dans un cas, l'artère pulmonaire droite ne fut pas inspectée). Le tronc pulmonaire était de volume normal : il n'était pas dilaté même lorsque coexistait une sténose valvulaire. La bifurcation était nettement attirée vers l'aorte par le ligament artériel.

Dans un cas, la région intéressée fut soigneusement disséquée : la paroi artérielle fut trouvée épaissie dans la partie sténosée, surtout là où elle était rejointe par le ligament artériel : des bandes fibreuses issues de ce ligament se divisaient pour entourer l'origine des deux branches. Chez un autre malade, on constata l'existence, dans l'artère pulmonaire gauche, d'un corps blanc nacré long de quelques millimètres, relié à la paroi par une courte formation fibreuse dont la surface était revêtue d'un endothélium. A l'intérieur, apparaissait une substance anhiste, lipido-protidique.

L'auteur insista beaucoup sur les rapports qui existaient entre les segments sténosés et le ligament

artériel et en fit un argument en faveur de l'ancienne théorie "skodaïque" concernant la pathogénie des coarctations aortiques. Par analogie, l'anomalie pulmonaire fut décrite par lui sous le nom de "coarctation de l'artère pulmonaire".

GUNNING (42) opéra, avec le diagnostic de canal artériel, un malade porteur d'un souffle continu. Aucune communication entre l'aorte et l'artère pulmonaire ne fut trouvée à l'intervention, mais une sténose fut découverte au niveau de la branche supérieure de l'artère pulmonaire droite, suivie d'une dilatation post-sténotique siégeant dans une des branches de division. La branche gauche était atrésiée.

Dans notre observation VIII, qui comportait l'association d'une communication interauriculaire et d'une chute de pression dans l'artère pulmonaire droite, le chirurgien ne constata pas d'anomalies du calibre extérieur de l'artère, mais un frémissement sur l'artère était nettement perceptible.

La morphologie des sténoses des artères pulmonaires nous est donc essentiellement connue par l'angiocardiographie. Elles se présentent sous la forme de strictions limitées des vaisseaux intéressés n'excédant pas quelques millimètres, suivies dans la règle de dilatations post-sténotiques. Nous y reviendrons.

Classification des sténoses des branches

En ce qui concerne le siège des malformations, deux classifications différentes peuvent être proposées. Elles sont fondées surtout sur les données du cathétérisme et de l'angiocardiographie.

Si on se réfère à la topographie précise, ce qui peut avoir un intérêt embryologique, on peut distinguer:

1°)- Les sténoses de l'origine des branches. Le plus souvent, il s'agit de sténoses de l'origine des deux branches (9 cas (Obs. II, III, IV, V - 68 - 79 -

14). Nous connaissons trois cas de sténoses de l'origine de la seule artère pulmonaire droite (VI - 53).

2°)- Les sténoses de la partie moyenne des branches pulmonaires. Les deux branches sont intéressées dans trois de nos cas (X, XI, XII) ; douze cas de sténoses exclusives de l'artère pulmonaire droite sont connus (Obs. VII, VIII, IX - 53 - 88). Il n'existe pas, à notre sens, d'exemples sûrs de rétrécissements de la seule branche gauche.

3°)- Les sténoses multiples des artères lobaires ou des artères de rang inférieur (15 cas) (59-2-43-25-78-42-88), dont un de nos malades (XII) chez qui elles coexistent avec une atteinte des deux branches.

Du point de vue physio-pathologique, si les sténoses périphériques multiples ont une certaine unité, il semble qu'on doive, pour des raisons surtout hémodynamiques, opposer les rétrécissements touchant les deux branches de l'artère pulmonaire aux rétrécissements unilatéraux qui sont l'apanage de la branche droite. Les unes et les autres n'ont pas les mêmes conséquences sur le régime de pression régnant dans le tronc de l'artère pulmonaire.

Malformations associées

I- Malformations cardiaques.

Dans la série de 47 cas que nous avons rassemblés, les sténoses des artères pulmonaires sont observées, à l'exclusion de toute autre cardiopathie congénitale, seulement dans quinze cas, soit dans moins d'un tiers des cas. Les anomalies associées peuvent être multiples.

Il existe un lien entre certaines malformations et certaines localisations des sténoses sur l'arbre pulmonaire. Les neuf tétralogies ne sont observées qu'en association avec des sténoses du tronc principal ou de l'origine des deux branches pulmonaire. Les dif-

férentes variétés de shunt gauche-droite sont au contraire l'apanage des sténoses de la partie moyenne des branches principales ou des artères périphériques.

Ces rétrécissements de la partie moyenne des deux branches paraissent fort rares. Nous n'avons pas retrouvé dans la littérature de cas analogues à nos trois observations. L'association, chez deux d'entre elles, d'une hypoplasie aortique les singularisait encore.

Les sténoses valvulaires pulmonaires, au contraire, sont réparties avec plus d'uniformité dans les principaux groupes.

II- Malformations somatiques.

Des anomalies somatiques sont retrouvées dans dix cas. La responsabilité de la rubéole maternelle n'a été établie que deux fois. Les malformations sont multiples dans trois cas. Notre observation VII en est un exemple : des malformations oculaires complexes (cataracte congénitale droite, coloboma de la cornée gauche), un hypospadias coexistaient avec de nombreuses anomalies cardiaques (communication interventriculaire, fistule aorto-pulmonaire, rétrécissement de l'artère pulmonaire droite). GYLLENSWÖRD rapporte une observation où des sténoses multiples périphériques étaient associées à une arachnodactylie, un thorax en entonnoir, une malformation des oreilles externes, une cryptorchidie. Dans un autre cas rapporté par le même auteur, un rétrécissement pulmonaire sus-valvulaire associé à un rétrécissement de l'artère pulmonaire droite coexistait avec un hypertélorisme, une anomalie des oreilles externes, un pterygium colli et un thorax en entonnoir.

Une arachnodactylie est signalée dans deux cas. Dans un autre cas (91), existent de longs doigts ; mais d'autres anomalies en rapport avec une embryopathie rubéolique font douter de l'authenticité d'un syndrome de Marfan authentique. L'existence de ce syndrome, dans une observation de rétrécissement de l'artère pulmonaire droite (53) et dans un cas de sténoses périphériques (43), mérite d'être soulignée puisqu'il fut signalé aus-

si dans les coarctations aortiques.

La multiplicité des anomalies congénitales, aussi bien somatiques que cardiaques, rencontrées en association dans les cas rassemblés, laisse peu de place au doute en ce qui concerne la nature malformative des sténoses de l'artère pulmonaire.

		RETRECISSEMENTS DE L'ARTERE PULMONAIRE			
		Sus-valvulaire	Deux branches	APD	Multiples périphér.
Absence d'autres cardiopathies congénitales		II	I	III	IIIIIIIII
Malformations cardio-vasculaires	Tétralogies	II	IIIIII	I	
	Sténoses valvul. pulm.	II	IIII	III	II
	Hypoplasies aortiques		II		
	RVA dans l'OD		I	I	I
	C I A			II	II
	C I V			III	II
	Persistance du CA			III	
	Fistules aorto-pulmon.			I	
	Veines caves sup. g^hes			I	II
Absence de malformations somatiques		IIII	IIIII IIIII	IIII IIII IIII	IIIIII IIIII
Malformations somatiques	Arachnodactylie	I		I	I
	Surdi-mutité	I	I		I
	Anomalies oculaires	I		I	
	Pterygium colli	I			
	Thorax en entonnoir	I			I
	Thorax en carène		I	I	I
	Syndactylies				I
	Absence de radius			I	
	Malformations génitales			I	I

MALFORMATIONS ASSOCIEES

C L I N I Q U E

Nous étudierons successivement :

= Les sténoses sus-valvulaires du tronc pulmonaire,

= Les sténoses des branches de l'artère pulmonaire.

L'âge de la découverte de la malformation

Ces malformations ont été découvertes avant l'âge de dix ans dans les trois quarts des cas rapportés.

Le tableau suivant a été dressé à titre de simple information : la fréquence d'associations de cardiopathies congénitales majeures lui retire beaucoup de son intérêt, en ce qui concerne les rétrécissements des artères pulmonaires.

Anomalies reconnues	Sus-valvulaires	Deux branches	A P D	Périphériques
Après 20 ans		I		I
A 20 ans	I			IIII
A 15 ans	II	I	I	III
A 10 ans	I	IIII	IIIII	IIIIII
A 5 ans	II	IIIII	IIIIII	I
A 1 an		I	II	

o

o o

STÉNOSES PULMONAIRES SUPRA-VALVULAIRES

Nous avons pu colliger dans la littérature cinq observations de sténoses supra-valvulaires certaines (85-43-91-75), complétées quatre fois par les données de l'exploration chirurgicale. Nous les confronterons avec une observation personnelle (I).

Trois autres cas ont été mentionnés dans les publications antérieures (48-3-28), mais avec des précisions plus succinctes.

Dans ces neuf cas, le diagnostic fut fait seulement trois fois sans le secours de la thoracotomie : l'angiocardiographie fut toujours l'examen décisif. Dans les autres cas, la lésion n'a été reconnue qu'au cours de l'intervention. Trois fois, celle-ci avait été entreprise sur la notion d'une sténose valvulaire sévère. Deux autres cas furent des surprises opératoires alors que le diagnostic de tétralogie avec sténose valvulaire avait été retenu.

Les signes propres à ces anomalies sont difficiles à individualiser, car elles sont le plus souvent associées à d'autres malformations (tétralogies, deux fois; sténoses valvulaires pulmonaires, deux fois).

Trois observations de rétrécissement sus-valvulaire pulmonaire isolé existent heureusement. Elles ont été publiées par KJELLBERG et coll., WILLIAMS et coll. et par THROWER et coll.-

Nous ne pouvons pas prétendre à une description de la séméiologie de cette malformation, en s'appuyant sur une série aussi restreinte. Notre seule intention est de rapporter les signes qui ont été observés dans ces quelques cas.

Après avoir étudié les signes cliniques, radiologiques, électriques et électrokymographiques des rétré-

cissements sus-valvulaires purs, nous examinerons les données fournies par les autres explorations dans tous les cas.

SIGNES CLINIQUES

Symptomatologie fonctionnelle

Dans les cas rapportés, la cardiopathie est bien tolérée, n'entraînant qu'une gêne discrète. La dyspnée est modérée ou elle a disparu après la première enfance. On ne relève l'existence d'aucune cyanose ; il n'y a pas d'hippocratisme digital. Le diagnostic d'anomalie cardiaque fut soulevé fortuitement à l'occasion d'examens systématiques.

L'un de ces cas paraît lié à une embryopathie rubéolique, également responsable d'une surdi-mutité : on avait constaté de plus l'existence d'une arachnodactylie ; un retard de développement était noté (91).

Signes physiques

La séméiologie clinique se limite à l'examen du thorax.

L'inspection de la paroi ne relève aucune voussure, aucun battement anormal.

La palpation permet de percevoir un frémissement systolique bref, au niveau de l'extrémité interne des 2me et 3me espaces intercostaux gauches.

L'auscultation met en évidence un souffle systolique prolongé, intense, râpeux, situé à l'extrémité juxta-sternale des 2me et 3me espaces intercostaux gauches. La particularité de ce souffle est d'avoir de larges irradiations sur tout le précordium, mais notamment au niveau des premiers espaces intercostaux, vers la pointe et vers la région cervicale. La propagation vers le cou ou les premiers espaces droits est rare au

cours des rétrécissements valvulaires pulmonaires (54). A cette nuance près, le souffle évoque, par son caractère prolongé, une sténose orificielle serrée.

KJELLBERG en publie un enregistrement graphique : il se présente comme un souffle systolique d'éjection, à maximum mésosystolique, de forme losangique, qui atteint le deuxième bruit aortique comme c'est habituel au cours des sténoses valvulaires sans anomalies septales.

- Le deuxième bruit pulmonaire a des caractères cliniques mal définis.

Théoriquement, en présence d'un obstacle sur la voie artérielle pulmonaire, et en raison de l'hypertension que celui-ci détermine au-dessus de l'orifice, le deuxième bruit pulmonaire doit être claqué et ne présenter aucun retard, lorsqu'il n'y a pas d'anomalies valvulaires, ni de barrages infundibulaires associés.

Effectivement, WILLIAMS note que le deuxième bruit pulmonaire est plus fort que le deuxième bruit aortique. Mais, pour THROWER, il serait affaibli et subirait le retard inspiratoire physiologique. Sur le tracé de KJELLBERG, il apparaît avec un retard appréciable (0,05 seconde après B2 aortique). Il est possible que la durée d'éjection du ventricule droit soit augmentée du fait d'un rétrécissement serré situé immédiatement au-dessus de l'appareil valvulaire.

- Claquement de retour du diaphragme sus-valvulaire.

KJELLBERG décrit des vibrations de haute fréquence survenant 0,09 seconde après le bruit de fermeture des sigmoïdes aortiques, trop tard, par conséquent, pour être un bruit valvulaire. Au reste, le deuxième bruit pulmonaire est nettement visible sur ce même tracé. Cet accident supplémentaire est interprété comme l'expression sonore du retour du diaphragme sur lui-même dans la protodiastole. Les angiocardiographies, dans ce même cas, mettaient clairement en évidence un léger bombement de la membrane vers l'aval pendant la systole ventriculaire. Un tel bruit ne paraît pas avoir

été retrouvé ailleurs, mais les cas semblables n'ont pas été toujours suffisamment explorés.

Signes radiologiques

Le ventricule droit est constamment hypertrophié. La pointe du coeur est légèrement relevée et, vu de profil, le bord antérieur est convexe et tangent au sternum.

L'aspect du tronc artériel pulmonaire est important à considérer. Dans le cas de KJELLBERG, n'existe qu'une très légère dilatation. Dans celui de THROWER, il n'y avait aucune saillie de l'artère : cet auteur attache une grande importance à ce signe négatif qui, en présence de signes sthétacoustiques évoquant une sténose orificielle, devrait faire envisager l'hypothèse du siège sus-valvulaire du rétrécissement. La dilatation post-sténotique de l'artère pulmonaire dans les sténoses valvulaires est en effet presque constante. L'absence de ce signe est classiquement en faveur d'un rétrécissement infundibulaire ; à côté de ce diagnostic, il faudrait évoquer désormais, selon THROWER, celui, moins fréquent sans doute, de rétrécissement de la première partie du tronc vasculaire.

La vascularisation périphérique ne semble pas réduite d'une façon significative.

Signes électriques

Dans un cas, on signale l'existence de signes d'hypertrophie ventriculaire droite ; mais le type et l'importance n'en sont pas précisés.

Ailleurs, un retard de conduction intra-ventriculaire droit est noté.

Electrokymographie

Selon KJELLBERG, les altérations du tracé arté-

riel pulmonaire déterminées par la sténose sus-valvulaire sont comparables à celles observées dans les sténoses valvulaires qui seraient assez caractéristiques, comprenant l'association de deux signes : l'encoche anacrote et la diminution de l'incisure et de l'onde dicrote.

Signes hémodynamiques

Le cathétérisme droit fut pratiqué dans deux cas de sténoses sus-valvulaires isolées (85-91), dans deux cas associés à une sténose valvulaire (43-91) et dans un cas associé à une tétralogie de Fallot (Obs. I).

De ces cinq cas, un seul fut identifié au cours du cathétérisme; les autres ne furent reconnus qu'à l'intervention.

= Les chutes de pression.

Leur importance est toujours décisive dans les cas que nous avons retenus ; s'échelonnant, en ce qui concerne les chiffres systoliques, entre 33 et 83 mm Hg. La plus forte différence fut relevée dans notre observation I : il s'agissait d'une tétralogie comportant une chute brutale de pression à l'entrée de l'artère pulmonaire, en un endroit qui fut identifié à l'appareil valvulaire.

Dans un cas de sténose valvulaire associée, une différence de pression systolique de 75 mm. existait entre le ventricule droit et la partie distale de l'artère pulmonaire ; au cours de l'intervention, après dilatation de l'orifice valvulaire sténosé, la pression dans la chambre pré-sténotique de l'artère put être recueillie et une chute de pression systolique de 45 mm. put être mise en évidence à travers le diaphragme vasculaire.

Des observations publiées, nous n'avons retenu que celles qui comportaient une chute de pression significative. Certains auteurs (85-91) ont porté le diagnostic de sténose sus-valvulaire en s'appuyant sur la

seule existence d'une différence de pression moyenne de 6 à 3 mm. entre l'origine et l'extrémité terminale du tronc pulmonaire principal. Cette attitude est pour le moins contestable en l'absence d'autres arguments, angiocardiographiques en particulier.

Des chutes de pression aussi minimes sont d'observation courante à la lecture des tracés. Elles sont dues à des causes aussi diverses que les variations de direction de l'artère, l'hétérogénéité des régimes de pression dans un vaisseau donné, la possibilité de "jets" ou de phénomènes de turbulence qui peuvent déterminer, d'un point à l'autre de la lumière vasculaire, des différences beaucoup plus importantes. Ces divers phénomènes peuvent apparaître ou être majorés par une augmentation de débit dans le vaisseau considéré ; dans deux des observations contestées, précisément un shunt gauche-droite existait à l'étage ventriculaire, auquel s'ajoutait, dans un cas, une communication interauriculaire.

Si, expérimentalement, on a pu établir qu'une restriction importante du calibre vasculaire était nécessaire pour induire une chute de pression appréciable dans des conditions hydrauliques comparables à celles qui règnent dans l'artère pulmonaire (91), il est impossible, dans la pratique, de tenir compte d'aussi faibles gradients, sans s'exposer à porter des diagnostics erronés.

= Les courbes de retrait.

L'analyse des courbes de retrait représente le meilleur procédé, pour les hémodynamiciens, de faire le diagnostic exact, par la mise en évidence d'une chambre transitionnelle pré-sténotique. Cet endroit précis, situé au-dessus des valvules et en amont du rétrécissement, est théoriquement facile à identifier en l'absence d'obstacle serré valvulaire ou sous-valvulaire, car il y règne une haute pression systolique associée à la pression diastolique vasculaire. Le retrait d'un cathéter, situé dans la partie distale du tronc pulmonaire, objective alors successivement trois zones de pression :

1- dans le segment post-sténotique, une zone de basse pression systolique associée à une pression diastolique relativement élevée ;

2- dans le segment artériel pré-sténotique, une zone de haute pression systolique associée à cette pression diastolique ;

3- dans le ventricule, la même haute pression systolique associée à une pression diastolique voisine de zéro dans les cas schématiques.

C'est la mise en évidence de tels tracés au cours des cathétérismes rétrogrades du ventricule gauche par voie artérielle périphérique qui permit de faire la preuve, avant l'intervention, de sténoses supra-aortiques : une quinzaine d'observations en sont connues actuellement (13-24-60-81).

Les courbes de retrait sont ici particulièrement décevantes. Dans notre cas, il est impossible de relever le moindre complexe intermédiaire. Dans les autres observations, la situation semble analogue, car le diagnostic hémodynamique fut toujours celui de sténose valvulaire. Dans un seul cas (43), le siège du rétrécissement fut repéré lors du cathétérisme. La sténose était double : valvulaire et sus-valvulaire. Le passage dans la chambre artérielle présténotique était signalé par une chute de pression systolique de 46 mm. ; mais il était impossible de franchir le diaphragme sus-valvulaire. Les autres opérateurs ont poussé leur cathéter à travers l'orifice diaphragmatique sans difficulté et même à leur insu.

L'identification d'une zone de haute pression dans le premier centimètre du tronc pulmonaire semble possible : des prises de pression per-opératoires l'ont montré (91). Les échecs antérieurs sont liés à plusieurs facteurs :

- La très grande rareté de ces anomalies, leur méconnaissance jusqu'à une date récente justifient l'absence d'attention portée sur les régimes de pression de la zone sus-valvulaire.

- Les pressions dans la petite circulation sont moins élevées que dans l'aorte et les différences observées peuvent être moins sensibles.

- Il a été constaté parfois un effondrement de la pression diastolique dans l'artère pulmonaire. La distinction entre les zones sus- et sous-valvulaires peut devenir ardue dans ces conditions.

- La chambre présténotique est certainement très exiguë. Les constatations per-opératoires, de même que les données angiocardiographiques, ont montré que les diaphragmes siègent à une distance des valvules variant entre un et deux centimètres.

On conçoit qu'en présence de telles difficultés, la mise en évidence d'une chambre intermédiaire entre l'orifice pulmonaire et le rétrécissement nécessite une très grande rigueur dans l'enregistrement des courbes de retrait.

= Le tracé post-sténotique.

Lorsque le rétrécissement est très serré, l'allure de la courbe de pression post-sténotique devient impossible à identifier à celle d'un tracé artériel, en raison de l'effondrement tensionnel qu'on y observe et des vibrations de hautes fréquences témoignant des phénomènes de turbulence (43).

Dans l'observation personnelle, fut relevée l'existence de dépressions systoliques telles qu'on en observe en aval des réductions brutales de calibre. Ces accidents constituent des arguments de grande valeur en faveur d'une sténose diaphragmatique.

= Sténose sus-valvulaire et insuffisance pulmonaire.

L'un des malades de WILLIAMS (91) avait une pression nulle dans la partie distale du tronc pulmonaire (31/0), suggérant l'existence d'une insuffisance pulmonaire. Une situation semblable, nous le verrons, a été observée dans plusieurs cas de sténoses des branches de

l'artère pulmonaire. On ne peut manquer, en ce qui concerne les sténoses sus-valvulaires, de rapprocher cette association de celles qui ont été rapportées dans les rétrécissements sus-valvulaires aortiques.

L'insuffisance aortique n'est pas rare dans ces malformations (24). Il existe, en effet, des rapports étroits entre les cordages membraneux, qui sont responsables de la sténose sus-orificielle, et les valvules, qui seraient progressivement attirées vers la paroi artérielle et fusionnées avec elle.

En l'absence de données anatomiques précises, il est permis de se demander si de tels rapports n'existent pas entre les valvules pulmonaires et les formations qui sont à l'origine de la sténose de l'artère pulmonaire.

Angiocardiographie

A notre connaissance, trois cas de sténoses supravalvulaires mises en évidence par l'angiocardiographie ont été publiés. Au cours d'une étude des aspects angiocardiographiques de l'artère pulmonaire normale ou pathologique, DOTTER et STEINBERG (28) reproduisent une image caractéristique de cette malformation, saisie sous une incidence transverse gauche. KJELLBERG et coll. (48) ont inséré dans leur traité une série de clichés frontaux et sagittaux. GYLLENSWÖRD et coll. (43) rapportent la description d'images semblables.

L'incidence transverse gauche est éminemment favorable à l'étude de la morphologie du tronc de l'artère pulmonaire. On ne doit pas oublier que ce vaisseau est dirigé obliquement en haut et en arrière, parfois presque horizontalement : bien souvent, l'incidence de face en fixe surtout la section. La superposition de la branche gauche apporte fréquemment une gêne supplémentaire, rendant l'étude du tronc principal malaisée.

L'aspect observé sur les trois reproductions est à peu près stéréotypé :

- En transverse gauche, au-dessus d'un orifice valvulaire aisément repérable, à une distance relativement constante, comprise entre 1 cm. et 1,5 cm., se profile une fine ombre linéaire perpendiculaire à l'axe vasculaire, traversant toute la largeur de l'artère. Le diaphragme, dans le cas de KJELLBERG, a une configuration rectiligne en diastole, mais s'incurve en son centre pendant la systole, dessinant un angle aigu à sommet distal. La portion présténotique de l'artère est légèrement dilatée, affectant la forme d'un tronçon de sphère.

En aval de la constriction membraneuse, la dilatation post-sténotique est discrète et peu appréciable dans deux cas, contrastant avec les dilatations beaucoup plus franches qui ont été relevées après les sténoses siégeant sur les branches. Dans le cas de DOTTER et STEINBERG, la dilatation est, au contraire, marquée dans le segment distal du tronc pulmonaire et à l'origine de ses branches.

Le calibre extérieur de l'artère en regard du diaphragme n'est pas sensiblement diminué, bien qu'il puisse paraître rétréci entre les deux zones légèrement dilatées qu'il sépare.

L'orifice pulmonaire était sténosé dans le cas de GYLLENSWÖRD. Dans les autres cas, le calibre orificiel et le jeu valvulaire étaient normaux.

- Sur les clichés frontaux, il est impossible d'affirmer l'existence d'une anomalie sur le tronc pulmonaire. A deux reprises, on relève la présence d'une sténose de l'origine de l'artère pulmonaire droite, très marquée chez le malade de GYLLENSWÖRD. Dans notre cas personnel (I), l'artère pulmonaire principale était mal vue sur des clichés frontaux. Le tronc extrêmement court, sous cette incidence, était prolongé par une branche droite légèrement dilatée à son origine.

Les différents auteurs n'apportent aucune précision en ce qui concerne la vascularisation périphérique ou le ventricule droit. Dans notre observation, la vascularisation à gauche était beaucoup moins bien opa-

cifiée qu'à droite. Le ventricule droit était légèrement dilaté, mais la coexistence d'une tétralogie enlève tout intérêt à cette constatation.

La seule notion pratique à retenir de cette courte expérience est l'intérêt des incidences transversales gauches. Elles seules permettent un examen correct du tronc pulmonaire ; le diagnostic, avec leur secours, des sténoses supra-valvulaires s'en trouvera considérablement facilité.

o

o o

RETRECISSEMENTS DES BRANCHES DE L'ARTERE PULMONAIRE

C'est essentiellement par l'angiocardiographie que les diverses formes topographiques des rétrécissements des branches de l'artère pulmonaire sont individualisées. Leur expression clinique est, en effet, relativement monotone. Les renseignements d'ordre hémodynamique, notamment en ce qui concerne les sténoses des gros troncs, sont identiques et posent les mêmes problèmes d'interprétation.

Une description séméiologique commune est ainsi justifiée, sans que, pour autant, les nuances particulières à chaque localisation soient méconnues.

Notre étude s'appuie sur les onze observations personnelles de sténoses des branches et sur leur confrontation avec celles qui ont été antérieurement publiées. Parmi ces dernières, trente cas ont été retenus. Ces quarante et un cas sont authentifiés par l'existence d'un au moins des trois critères suivants :

1°)- une chute de pression brusque et constante en un point quelconque de l'arbre vasculaire pulmonaire, au moins égale à 15 mm. de mercure ;

2°)- une image angiocardiographique incontestable, comportant une diminution localisée du calibre vasculaire, suivie d'une dilatation post-sténotique ;

3°)- la constatation d'aspects caractéristiques au cours d'une exploration per-opératoire.

La fréquence d'anomalies cardiaques majeures associées complique singulièrement l'isolement de signes propres à ces malformations. Certains de ces signes sont assez différenciés toutefois pour ressortir d'un contexte séméiologique compliqué.

SIGNES CLINIQUES

Signes fonctionnels

Sténoses isolées des branches de l'artère pulmonaire

La symptomatologie fonctionnelle des sténoses isolées des branches de l'artère pulmonaire est le plus souvent discrète dans les cas observés, notamment lorsqu'il s'agit d'atteinte des gros troncs.

-Une dyspnée d'effort modérée et une légère fatigabilité ont été notées dans un cas de rétrécissement modéré de l'origine des deux branches (68).

-Les trois cas de rétrécissements isolés de la branche droite (Obs. IX - 53) sont singularisés par une latence fonctionnelle absolue.

Les sténoses multiples périphériques sont parfois moins bien tolérées :

-La dyspnée d'effort est nulle ou légère cinq fois. Elle est marquée dans cinq autres cas, s'accompagnant d'une cyanose qui disparaît au repos. Dans un cas de GYLLENSWORD, elle est très importante, entraînant une limitation considérable de l'activité. La fatigabilité est rare. Des douleurs précordiales ont été signalées.

-La gêne respiratoire ne persiste pas au repos ou dans le décubitus. La cyanose est toujours transitoire. L'hippocratisme digital manque constamment.

= Corrélations entre les signes subjectifs et objectifs.

On a essayé d'établir des rapports entre les signes objectifs et la gêne fonctionnelle dans les sténoses multiples périphériques où cette gêne est le plus fréquemment notée.

Il n'y a pas de liens apparents avec les signes

sthétacoustiques. La dyspnée d'effort la plus importante existait chez un malade porteur d'un souffle continu ; mais, dans les autres cas comportant un souffle continu, aucune symptomatologie fonctionnelle ne fut signalée.

Les relations avec les pressions systoliques qui règnent dans l'artère pulmonaire sont moins décevantes. La dyspnée d'effort est fréquente lorsque cette pression est supérieure à 100 mm., sans être constante. Les quelques cas de cyanose d'effort rapportés n'existent qu'en présence de pressions de cet ordre. Mais des chiffres plus modérés sont parfois relevés, alors que la dyspnée est notable.

Il est impossible d'établir un rapprochement entre l'intensité de la symptomatologie fonctionnelle et la diffusion des rétrécissements, tels qu'ils apparaissent à l'angiocardiographie.

Sténoses associées à une cardiopathie congénitale

Les sept cas de tétralogies associées (II, III, IV, V, VI - 79) ne présentent aucune particularité en ce qui concerne leurs signes fonctionnels. Il en est de même dans le cas de trilogie (79). Dans les huit cas de sténose valvulaire pulmonaire, la dyspnée, importante deux fois, est corroborée par des pressions élevées dans le ventricule droit (43 - 53).

Un shunt gauche-droite est observé dans douze cas. Dans deux autres cas, le shunt existe à deux niveaux différents. La latence est toujours parfaite, sauf chez un malade qui était atteint en outre d'un rétrécissement de l'orifice pulmonaire. Le débit des shunts paraît pourtant important dans cinq de ces cas, si l'on en juge par la différence de 4 volumes d'oxygène de part et d'autre du niveau de la communication : quatre fois alors, la pression systolique dans l'artère pulmonaire était supérieure à 70 mm. Hg. Ces anomalies étaient associées à une sténose de l'artère pulmonaire droite dans neuf cas, à un rétrécissement de l'origine

des deux branches une fois, et à des sténoses multiples périphériques dans quatre cas. L'augmentation de débit dans l'artère pulmonaire est donc bien tolérée dans les cas que nous connaissons.

La latence fonctionnelle est également remarquable dans nos deux observations (X-XI), où une sténose des deux branches coexiste avec une hypoplasie aortique.

Retentissement général.

En l'absence d'autres anomalies, un retard staturo-pondéral a été observé dans le cas de sténose de l'origine des deux branches et dans trois cas de sténoses multiples des branches périphériques.

L'hypotrophie est relativement fréquente dans les formes associées, puisqu'elle a été relevée dix fois : équitablement répartie entre les tétralogies, les sténoses valvulaires pulmonaires et les communications interventriculaires, on ne peut donc en tirer aucune conclusion, ces malformations étant souvent à l'origine de troubles du développement. Un de nos cas, comportant l'association d'une hypoplasie aortique, présentait également un retard pondéral.

Signes physiques

Les sténoses des branches de l'artère pulmonaire, quelles que soient leurs localisations, se signalent toujours par un souffle.

Depuis les premières descriptions, plusieurs auteurs ont été frappés par la constatation parfois de souffles continus, observés en dehors de toute autre cause. Ils constituent une particularité trop remarquable de la séméiologie des sténoses des branches pulmonaires pour ne pas être étudiés tout d'abord.

Les souffles continus

Leur intérêt physio-pathologique dans les sténoses des artères pulmonaires est considérable. Ils représentent un nouvel exemple des souffles continus qui prennent naissance dans un vaisseau en un point duquel existe une chute permanente, systolo-diastolique, de pression. Nous aurons l'occasion d'y insister.

Cliniquement, les sténoses artérielles pulmonaires figurent parmi les diagnostics que de tels signes doivent faire discuter.

Leur fréquence n'est pourtant pas très grande. Dans les 41 observations que nous avons colligées, leur constatation a pu être imputée sept fois à l'existence de telles malformations ; il est possible que cette faible incidence soit plus apparente que réelle : la composante diastolique peut être très faible et passer inaperçue.

Ils furent observés dans chacune des trois localisations de rétrécissement des bronches qui ont été distinguées.

C'est dans les sténoses périphériques multiples qu'ils ont été observés le plus souvent. MÖLLER (59) en signala le premier l'existence en 1953, chez une fillette de 13 ans dont le cas resta longtemps énigmatique puisqu'il fut impossible de mettre en évidence, chez elle, la persistance d'un canal artériel. Un autre cas de sténoses périphériques pures avec un souffle continu fut publié par SMITH (78). Ce signe existait également dans deux autres cas de sténoses périphériques multiples associées, dans un cas, à une communication interventriculaire, à une communication interauriculaire et à une atrésie de l'artère pulmonaire gauche (42), dans l'autre, à une communication interventriculaire haute (88).

Il fut relevé dans une observation de sténose isolée de l'origine des deux branches (68) et dans deux cas de sténose de l'artère pulmonaire droite asso-

ciée, dans un cas à un retour veineux anormal total dans l'oreillette droite (33), dans l'autre à une communication interauriculaire (Obs. VIII).

Nous n'avons pas retenu une deuxième observation d'ELDRIDGE, où une sténose de la branche droite aurait été associée à une communication interventriculaire : la chute de pression, dans cette artère, paraissant bien peu concluante.

= Siège et irradiations.

Parfois, il est impossible d'assigner au souffle une localisation précise : il est entendu sur les deux faces du thorax, moins distinct sur le précordium que dans les champs pulmonaires en l'absence de sténose valvulaire pulmonaire associée (43). Le caractère de continuité peut n'apparaître qu'à certains endroits, la composante diastolique disparaissant ailleurs. Dans un autre cas, le maximum de l'intensité est retrouvé sur la ligne mamelonnaire droite et aux angles inférieurs de l'omoplate (78), mais les irradiations intéressent les deux faces des champs pulmonaires.

Le plus souvent, le siège est plus précis, dans le deuxième espace intercostal, plus fréquemment à droite. Le souffle irradie vers l'aisselle et dans le dos.

La constatation d'un souffle continu siégeant à distance de la région précordiale, notamment dans l'aisselle droite, présente une grande valeur diagnostique. Elle circonscrit la discussion étiologique à un nombre réduit d'hypothèses. En l'absence de cyanose, elle doit évoquer fortement la possibilité d'une sténose des branches de l'artère pulmonaire.

Lorsqu'on se réfère aux angiocardiographies, on constate qu'il existe une relation certaine entre le siège et les irradiations du souffle et la localisation des anomalies.

- Les souffles très diffusés dans les champs

pulmonaires sont, dans chaque cas, la traduction sthétacoustique de sténoses multiples intéressant tous les lobaires des deux côtés.

- Dans un cas de sténose périphérique, le souffle siégeait au deuxième espace intercostal droit et était bien entendu dans l'aisselle droite (42). A l'intervention, on put constater l'existence d'un rétrécissement de la branche supérieure de l'artère pulmonaire droite, suivi, dans une de ses branches de division, d'une dilatation. L'artère pulmonaire gauche était atrésiée. Un cas de rétrécissement d'une branche de la lobaire supérieure droite (88) était à l'origine d'un souffle continu localisé dans le deuxième espace droit, à 4 cm. du sternum.

- Dans les deux cas de sténose initiale de l'artère pulmonaire droite (Obs. VIII - 33), le souffle était remarquablement stéréotypé : siégeant dans le deuxième espace droit, il était encore très intense dans l'aisselle droite et dans le dos.

- L'intensité maximum au deuxième espace gauche était en rapport avec une sténose de l'origine des deux branches (68).

= Morphologie.

L'aspect de ces souffles continus sur les tracés est variable.

- Tantôt, il s'agit de souffles tunnellaires intenses, interrompus, véritable "bruit de machine" ne subissant aucune variation au cours de la révolution cardiaque, non influencés par la respiration ou les changements de position (88), masquant le deuxième bruit aortique lorsqu'il siège à droite du sternum.

- Plus souvent, le souffle est moins intense, surtout important pendant la systole. Il commence, dans un cas, 0,06 seconde après le début des composantes valvulaires du premier bruit (33), présente, comme les souffles des canaux artériels, une accentuation télésystolique enveloppant le deuxième bruit. Il s'es-

tompe progressivement dans la diastole, sans atteindre le premier bruit suivant. La composante diastolique, plus faible, peut être majorée de façon sensible pendant l'inspiration.

Dans notre observation VIII, on entendit un souffle systolique d'intensité faible, prolongé dans la protodiastole. La microsonde permit d'enregistrer, dans le segment post-sténotique de l'artère pulmonaire droite, un souffle presque continu ; son aspect était un peu différent : la composante systolique avait l'aspect losangique des souffles d'éjection, à prédominance mésosystolique ; le deuxième bruit était marqué par un souffle diastolique décroissant. Certains souffles de canal artériel peuvent d'ailleurs présenter cette configuration (70).

= Relations avec les données hémodynamiques.

Chez la plupart des malades porteurs d'un souffle continu, on a retrouvé des signes hémodynamiques particuliers. Leur intérêt est considérable pour la compréhension du mécanisme de ces souffles.

1- Dans les quinze cas de rétrécissements de l'artère pulmonaire droite, un souffle continu fut entendu quatre fois. Dans deux de ces cas, on ne peut tirer aucune conclusion, étant donné la coexistence d'un canal artériel (53) ou d'une fistule aorto-pulmonaire (Obs. VII). Dans les deux autres, la chute de pression est permanente, systolo-diastolique :

	A P	A P D	Chutes de pression
ELDRIDGE 1	82/29	39/13	43/16
OBS. VIII	40/15	12/6	28/9

On peut constater que la différence de pression reste appréciable dans la diastole.

Dans le même groupe anatomique, les chiffres tensionnels, chez les malades ayant un simple souffle systolique, sont les suivants :

	A P	A P D	Chutes de pression
LUAN 2	34/10 (20)	11/7 (8)	23/3 (12)
LUAN 8	53/12 (27)	30/12 (18)	23/0 (9)
LUAN 9	42/14 (26)	26/14 (19)	16/0
ELDRIDGE 3 .	38/10	20/8	18/2
VERMILLION 2	36/8	20/8	16/0
OBS. IX	38/3	8/3	30/0

Les chutes de pressions diastoliques, dans ce groupe témoin, sont nulles ou presque nulles.

2- Dans le cas de sténose de l'origine des branches où un souffle continu fut entendu (68) ; par contre, il ne fut mis en évidence aucun gradient diastolique. La pression diastolique dans le tronc pulmonaire était d'ailleurs relativement basse (33/5). Le souffle était décrit comme un "souffle prolongé, presque continu".

3- Dans les sténoses multiples périphériques, nous ne disposons que de rares précisions au sujet des chutes de tension. Nous verrons que, dans ces cas, les chiffres post-sténotiques n'ont pas été en général enregistrés. Néanmoins, des remarques intéressantes se dégagent de l'examen des pressions qui règnent en amont.

Chez les malades présentant un souffle continu, les pressions systoliques n'ont rien de particulier. A l'opposé, c'est dans ces cas qu'ont été relevées les plus fortes pressions diastoliques. Dans les quatre cas où elles ont été publiées, les pressions diastoliques sont toujours supérieures à 31 mm.

Lorsqu'un simple souffle systolique est signalé, la pression diastolique est inférieure à 10 mm. dans quatre cas, à 20 mm. dans deux autres cas.

Il ne peut y avoir de différences de pression diastolique notables lorsque la pression diastolique est peu élevée en amont. Réciproquement, l'existence de fortes pressions diastoliques présténotiques suggère la présence préalable de gradients diastoliques signifi-

catifs : or, c'est précisément dans ces cas-là qu'un souffle continu fut entendu.

De cette confrontation entre les signes d'auscultation et les constatations hémodynamiques, il ressort que la plupart des souffles continus coexistent avec des chutes de pressions systolo-diastoliques certaines ou fort probables. Au contraire, les chutes de pression, constatées ou présumées chez les sujets présentant un seul souffle systolique, sont exclusivement systoliques.

Il est difficile de ne pas établir un lien entre l'existence d'un souffle continu et l'existence d'une chute de pression de part et d'autre de la sténose de l'artère pulmonaire, lien qui paraît confirmé par la situation contraire.

En conclusion, la situation créée dans la circulation pulmonaire par un rétrécissement suffisamment important apparaît comparable à celle qui existe dans les fistules qui mettent en communication deux cavités où règnent des pressions diastoliques différentes. Le souffle continu est la traduction caractéristique et univoque de ce groupe anatomo-clinique.

Souffles continus et cardiopathies associées

= Tétralogies et sténoses valvulaires pulmonaires.

On peut prévoir facilement qu'il ne peut exister de souffle continu en rapport avec une sténose des artères pulmonaires, lorsqu'un obstacle plus haut situé dans la voie pulmonaire crée une basse pression en amont du rétrécissement considéré. De fait, ce signe n'a jamais été rencontré dans les 7 cas de tétralogies et dans les 9 cas de sténoses valvulaires pulmonaires que comporte la série colligée.

Sa présence dans ces malformations ne saurait être rattachée à l'existence d'une sténose artérielle pulmonaire, mais doit faire discuter d'autres associa-

tions : dans le cas des tétralogies en particulier, le développement d'une importante circulation bronchique de suppléance.

= Shunts gauche-droite intra-cardiaques.

Parmi les dix shunts gauche-droite intra-cardiaques rencontrés dans cette série, un souffle continu est relevé quatre fois. Sa fréquence ne paraît pas beaucoup plus grande lorsque existent de tels shunts que lorsqu'il n'en existe pas. On ne saurait, sur un si petit nombre de cas, tirer une conclusion de valeur.

Cependant, il est vraisemblable que l'accroissement du débit dans l'artère pulmonaire par augmentation des pressions systoliques et diastoliques en amont favorise l'apparition de souffles continus.

Les souffles systoliques

En l'absence de souffle continu, les sténoses des branches de l'artère pulmonaire se manifestent constamment par un souffle systolique. Ses irradiations sont très particulières dans la majorité des cas et permettent de soupçonner le diagnostic cliniquement. Elles sont assez individualisées pour apparaître même dans les cas associés à d'autres malformations.

I- Siège.

Dans les cas isolés, quelle que soit la localisation du rétrécissement, le souffle systolique siège le plus souvent à l'extrémité interne du deuxième espace intercostal gauche. Les variations topographiques sont peu importantes. Le maximum ne peut être perçu plus à droite, dans le deuxième espace intercostal droit ou sur la ligne médiane, parfois plus haut sous la clavicule ou dans le creux sus-sternal, rarement plus bas dans le troisième espace intercostal gauche. Dans un cas de sténoses périphériques (21), le souffle était entendu uniformément sur toute l'aire cardiaque. Pour LUAN, le souffle siège au deuxième espace inter-

costal gauche, lorsqu'il s'agit de sténoses de l'origine de l'artère pulmonaire droite. Lorsque la sténose siège à la partie moyenne de cette artère, le souffle a son maximum plus à droite, sur le bord droit du sternum.

La correspondance topographique, dans l'ensemble des cas, paraît difficile à établir. La plupart des souffles des sténoses multiples périphériques sont perçus surtout à l'extrémité interne du deuxième espace intercostal gauche.

II- Irradiations.

Elles ne sont intéressantes à considérer que lorsque les conditions hémodynamiques permettent aux sténoses orificielles d'avoir une expression sthétacoustique. Selon les conceptions physio-pathologiques actuelles, en l'absence d'intervention des autres éléments qui entrent en jeu dans la détermination du chiffre de Reynolds, un rétrécissement localisé ne peut être à l'origine d'un souffle que lorsqu'une chute de pression existe de part et d'autre de cet accident. Lorsqu'un obstacle, en amont de la sténose qui nous intéresse, est responsable d'un effondrement de pression, cette sténose devient silencieuse. Aussi doit-on exclure de cette étude les cas associés à des tétralogies ou à des sténoses pulmonaires valvulaires qui abaissent la pression systolique de l'artère pulmonaire aux environs de 10 mm.-

Les irradiations axillaires des souffles des sténoses des gros troncs pulmonaires sont observées avec une particulière fréquence, surtout lorsqu'on se rappelle que les souffles continus en rapport avec de semblables anomalies ont souvent les mêmes irradiations. Dans les cas où elles sont notées, elles sont décrites comme revêtant une intensité remarquable. Elles ont une grande valeur d'orientation, d'autant qu'il ne s'agit pas de souffles apexiens. Le trajet du souffle part de la région de la base et suit le deuxième espace intercostal, affectant une direction transversale.

Dans les sténoses multiples périphériques,

le souffle est presque toujours propagé à la face antérieure des deux champs pulmonaires et souvent aux régions interscapulaires ; mais cette dernière irradiation est assez commune dans de nombreuses malformations cardiaques, et par là même moins caractéristique. Selon GYLLENSWÖRD, le souffle serait mieux entendu sur les deux champs pulmonaires que sur le précordium. Lorsque existe une sténose valvulaire pulmonaire modérée associée, il serait même possible, selon cet auteur, de distinguer deux foyers différents. Dans notre cas XII, où coexistaient un rétrécissement de la partie moyenne des deux branches et des rétrécissements périphériques, le souffle maximum à la fourchette sternale était entendu dans les deux premiers espaces intercostaux des deux côtés, sur les vaisseaux du cou et dans les gouttières latéro-vertébrales.

III- Intensité.

L'intensité est variable dans les cas de sténoses isolées.

Dans les trois cas de sténoses isolées de l'artère pulmonaire droite que nous connaissons, le souffle était modérément intense dans notre observation IX, plus marqué et de timbre rude dans les deux cas de LUAN. Un frémissement systolique au siège du souffle n'est signalé qu'une fois.

Le souffle est le plus souvent intense et râpeux dans les sténoses multiples périphériques ; les frémissements sont cependant rarement signalés.

IV- Chronologie.

Nous ne connaissons que deux reproductions de phonocardiogramme externe : LUAN a publié les tracés de deux de ses malades atteints de sténose de l'artère pulmonaire droite. Dans les deux cas, le souffle est mésosystolique, distinct des deux bruits cardiaques, affectant une forme losangique. Dans l'un des deux cas, était associé un canal artériel ; les tracés avant et après l'intervention montrent le même souffle mésosystolique d'éjection. Le tracé préopéra-

toire comportait en outre un souffle diastolique, mais il s'agissait plus d'un double souffle que d'un souffle continu à renforcement télésystolique. On ne peut en conclure que le souffle systolique enregistré prenait naissance au niveau de la sténose artérielle, car on en observe de semblables au cours de l'auscultation de certains canaux atypiques, notamment à gros débit (1).

DIGHIERO décrit le phonocardiogramme d'un cas de sténose périphérique, mais le souffle n'y présente que les caractères de la sténose valvulaire pulmonaire qui était associée.

Irradiations du souffle systolique	Rétrécissements des deux branches de l'A.P.	Rétrécissements de l'artère pulmonaire droite	Rétrécissements périphériques multiples
Bord gauche du sternum .	I	II	
Précordium		II	I
Face antérieure des deux champs pulmonaires	I	I	IIIIIIIII
Espaces omovertébraux ..	II	IIIII	IIII
Aisselle droite	I	II	
Aisselle gauche	II	I	

Deuxième Bruit pulmonaire

= Intensité :

L'intensité du deuxième bruit pulmonaire, lorsque la sténose pulmonaire est isolée, est étroitement parallèle aux pressions qui existent dans le tronc pulmonaire. Les sténoses de la branche droite s'accompagnent d'hypertensions modérées au voisinage de 50 mm. le deuxième bruit pulmonaire est alors toujours normal. Par contre, il est à peu près constamment claqué dans les sténoses multiples périphériques où la pression pulmonaire est en général comprise entre 70 et 100 mm. Hg. Il en est de même lorsqu'une hypertension notable

se développe à la faveur d'un gros débit au cours des shunts gauche-droite.

Au contraire, l'association d'une sténose artérielle pulmonaire à une tétralogie ou à une sténose valvulaire pulmonaire ne modifie pas les caractères du deuxième bruit pulmonaire habituellement observés au cours de ces cardiopathies.

= Chronologie :

La composante pulmonaire n'est en retard sur la composante aortique du deuxième bruit que dans quatre cas (trois cas de sténoses multiples périphériques (43)) et dans un cas de rétrécissement des deux branches principales (68). Les obstacles artériels ne sont donc pas responsables, dans la majorité des cas, d'une augmentation du temps d'éjection du ventricule droit.

Claquement artériel proto-systolique

Le claquement artériel proto-systolique pulmonaire n'a jamais été signalé. Ce bruit surajouté ne peut être observé, en présence d'une hypertension pulmonaire, que lorsque existe une dilatation de l'artère pulmonaire (54).

SIGNES RADIOLOGIQUES

L'examen radiologique du thorax permet de recueillir, au cours des sténoses artérielles pulmonaires, trois ordres de renseignements :

1- l'état des cavités avec les conséquences pronostiques qu'on peut en déduire ;

2- l'aspect des gros troncs pulmonaires avant et après les sténoses ;

3- la qualité de la vascularisation périphérique du ou des poumons intéressés.

Il ne faut pas compter, en effet, sur la mise en évidence directe du rétrécissement artériel sans le secours de l'opacification intra-cardiaque.

I- Modifications du ventricule droit.

Elles n'ont d'intérêt, pour l'étude des sténoses de l'artère pulmonaire, que lorsque aucune cardiopathie ne coexiste.

La silhouette ventriculaire droite est normale dans les trois cas de sténoses de l'artère pulmonaire droite isolées et dans le cas de rétrécissement pur de l'origine des deux branches que nous connaissons. Pour ce qui est de nos deux cas associés à une hypoplasie aortique, le ventricule droit est hypertrophié seulement dans le cas où coexiste également un retour veineux anormal total, bien que la pression artérielle pulmonaire soit semblable dans ces deux observations.

Au contraire, dans les sténoses périphériques multiples, un gros ventricule droit est signalé 8 fois dans les 9 cas où cette malformation existe à l'état pur. Les signes radiologiques sont bien marqués dans un cas de GYLLENSWÖRD. Le contour ventriculaire est exagérément convexe : il s'agit le plus souvent d'une hypertrophie pariétale. Une saillie importante du cône infundibulaire a été rapportée.

Si l'on s'en tient aux signes radiologiques, le retentissement sur le coeur droit est donc observé avec une particulière fréquence dans les localisations périphériques : cette constatation sera corroborée par les données hémodynamiques.

L'incidence différente des deux groupes de malformations sur le muscle cardiaque mérite d'être soulignée.

II- Les artères pulmonaires.

Les aspects radiologiques des artères pulmonaires

sur les clichés habituels sont singulièrement décevants, si l'on recherche des stigmates de rétrécissements vasculaires, notamment en ce qui concerne les sténoses des gros troncs. Dans les observations publiées, il n'a jamais été possible de saisir quelque image de dilatation sous- ou sus-sténotique.

Le tronc pulmonaire n'est pas élargi dans les rétrécissements des deux branches, même en l'absence d'obstacle infundibulaire.

Les rétrécissements de l'artère pulmonaire droite ne sont signalés par aucune asymétrie des deux artères principales. Les deux troncs, en ce cas, apparaissent, l'un et l'autre, également élargis lorsque coexiste un shunt gauche-droite.

Dans les sténoses périphériques multiples, les radiographies simples sont plus intéressantes :

1- Le tronc de l'artère pulmonaire est dilaté et saillant dans la moitié des cas (XII - 2-43). Dans notre observation XII, l'arc moyen est court mais saillant, très expansif, saillant à chaque systole, alors que les branches de l'artère pulmonaire sont de calibre normal.

2- Des irrégularités de calibre des vaisseaux hilaires, qui revêtent alors un aspect moniliforme, ont été rapportées (2-25). Ailleurs, les artères pulmonaires et leurs branches de division, selon d'autres descriptions (43), sont très grêles, hypoplasiées, d'un diamètre parfois inférieur au diamètre des artères distales. L'angiocardiographie montre quel est, dans ces malformations, le polymorphisme accentué des différents troncs vasculaires : les rétrécissements périphériques coexistent, en règle, avec des territoires hypoplasiques d'étendue et de répartition très diverses. Les artères hilaires peuvent paraître tout à fait normales dans d'autres cas (XII - 78).

Dans les observarions que nous connaissons, aucune calcification n'a été signalée dans les segments sténosés, ni dans les zones voisines ; des calcifica-

tions étendues ont été rapportées dans un cas d'hypoplasie de l'artère pulmonaire (64).

III- La vascularisation périphérique.

On peut l'étudier directement en examinant la morphologie des ramifications distales ou indirectement par l'analyse des caractères du parenchyme correspondant.

Le diagnostic de rétrécissement de l'artère pulmonaire droite, d'après LUAN, pourrait être évoqué parfois, dès l'étape radiologique, en présence d'une hypovascularisation du poumon droit. Il publie, de fait, un cliché appartenant à un sujet porteur d'une sténose artérielle isolée, sur lequel apparaît une légère asymétrie vasculaire : les arborescences vasculaires semblent raréfiées, notamment dans le lobe supérieur droit. Le poumon droit paraît plus clair que le poumon opposé. Cette asymétrie n'est pas signalée par les autres auteurs. La responsabilité des sténoses de l'artère pulmonaire droite dans la genèse des "poumons hyperclairs" mériterait confirmation. Dans les cas antérieurement rapportés de cette entité radiologique, l'angiocardiographie, lorsqu'elle fut réalisée, mit essentiellement en évidence des hypoplasies artérielles.

A plus forte raison, les rétréoissements unilatéraux ne sont jamais à l'origine de rétractions thoraciques, lesquelles sont d'observation courante au cours des hypoplasies des artères pulmonaires unilatérales. De même qu'une asymétrie du murmure vésiculaire n'a jamais étérapportée, le médiastin, l'hémidiaphragme, le plastron costal sont en place.

Enfin, à notre connaissance, aucune vascularisation bronchique de suppléance n'a été signalée.

Lorsque existent des rétrécissements multiples ou étagés des artères de deuxième ou troisième ordre, les vaisseaux périphériques sont presque toujours normalement développés. L'observation 7 de GYLLENSWÖRD constitue l'exception : ce cas est le plus sévère dans

la série de l'auteur. La vascularisation distale était raréfiée : une forte hypertension pulmonaire (137 mm.) était la conséquence de sténoses serrées et diffuses. C'est le seul cas, à notre connaissance, où une anomalie des ramifications artériolaires a été rapportée au cours de sténoses de l'artère pulmonaire.

L'apport de l'examen radiologique du thorax, en matière de rétrécissement des artères pulmonaires, est au total assez modeste. Dans les sténoses de l'artère pulmonaire droite, il mettrait en évidence, dans de rares cas, une diminution de la vascularisation homolatérale. En ce qui concerne les sténoses périphériques multiples, il objectiverait parfois des irrégularités du calibre des vaisseaux hilaires, mais plus souvent les aspects d'une hypophyse fréquemment associée ; l'hypertrophie ventriculaire droite est à peu près constante dans ces malformations.

SIGNES ÉLECTRIQUES

On ne saurait demander à l'électrocardiogramme d'être un examen décisif pour le diagnostic des rétrécissements des artères pulmonaires. Sa valeur pronostique n'en est pas moins réelle. Objectivant le retentissement de l'obstacle artériel sur le ventricule droit, c'est un témoin simple des désordres hémodynamiques que ces anomalies engendrent.

Les signes électriques propres aux sténoses artérielles pulmonaires ne peuvent apparaître qu'en l'absence d'autres malformations.

A)- Rétrécissement des deux troncs.

Dans le cas isolé de POWELL, l'électrocardiogramme est normal. Chez notre malade X, qui est également porteur d'une hypoplasie aortique, le tracé est celui d'une surcharge ventriculaire gauche, mais l'axe fron-

tal de QRS est vertical. Dans l'autre cas, en raison du retour veineux anormal, existe une forte surcharge ventriculaire droite.

B)- Rétrécissement de l'artère pulmonaire droite.

Dans un cas isolé de LUAN, le tracé était normal ; dans les deux autres cas, l'axe de QRS est vertical ; on note l'existence d'un bloc de branche incomplet droit (IX - 53). Chez notre malade IX, une rotation horaire sur l'axe longitudinal est également constatée, à l'exclusion de signes de surcharge droite : ceux-ci sont signalés dans un autre cas de LUAN.

La surcharge ventriculaire droite est un peu plus fréquente quand un shunt gauche-droite est associé (4 fois dans 9 cas) ; il est remarquable qu'en cette circonstance la surcharge diastolique du ventricule gauche, en rapport avec le débit du shunt, soit aussi souvent notée (5 fois).

C)- Rétrécissements périphériques multiples.

Les altérations électriques sont presque constantes en présence de sténoses périphériques, qu'elles soient isolées ou non. Lorsqu'elles sont isolées, le tracé est normal (1 fois) ; dans deux autres cas, n'existe qu'une déviation axiale droite ; une surcharge ventriculaire droite fut mise en évidence cinq fois. Elle fut également constamment retrouvée lorsqu'un shunt gauche-droite était associé. La description du tracé n'est pas détaillée dans la littérature : il y a tout lieu de penser que la surcharge est de type systolique.

Les anomalies électriques sont évidemment le reflet fidèle des plus hautes pressions pulmonaires. Elles ne sont qu'un indice de plus de la plus grande sévérité de ces malformations diffuses de l'arbre vasculaire pulmonaire.

SIGNES HEMODYNAMIQUES

Alors que les signes cliniques, radiologiques et électriques n'ont qu'une valeur d'orientation, les renseignements fournis par le cathétérisme de la petite circulation, complétés par les données de l'angiocardiographie, sont déterminants pour l'établissement du diagnostic sûr et précis des sténoses des branches proximales ou distales de l'artère pulmonaire.

La chute de pression constitue le signe hémodynamique essentiel du rétrécissement d'un tronc vasculaire. Mais les chiffres de pression et la morphologie des tracés recueillis en amont et en aval sont importants à considérer. Leurs caractères schématiques peuvent être modifiés sous l'influence d'anomalies associées qui sont parfois à l'origine de variations notables du débit ou des pressions.

Quarante trois cathétérismes ont été relevés dans trente neuf des observations rassemblées. Onze de ces observations sont personnelles.

I.- Les chutes de pression.

Le cathéter a franchi le rétrécissement 25 fois et les pressions distales ont été enregistrées. Dans la plupart des cas de sténoses périphériques multiples (12 cas), la pression en aval n'a pas été mesurée ou n'est pas rapportée : le diagnostic hémodynamique fut alors celui d'une hypertension pulmonaire. Pour ce qui est des rétrécissements des gros troncs, deux fois seulement la zone post-sténotique n'a pu être cathétérisée (Obs. V - Cas 4 de LUAN).

1- Presque tous les rétrécissements retenus comme certains sont à l'origine de variations de pression brusques et constamment retrouvées au même endroit. Il n'y a pas, dans la règle, de chutes tensionnelles progressives, et au retrait de la sonde les complexes intermédiaires sont inexistants ou très peu nombreux.

Deux sténoses successives furent mises en évidence sur le même tronc dans deux cas : il s'agissait de la branche droite dans le cas 1 d'ELDRIDGE, de la branche gauche dans notre observation XI où l'angiocardiographie révéla l'atteinte bilatérale. Au niveau de chacune des deux sténoses étagées, la chute de pression était d'ailleurs brutale.

L'existence en un point précis d'une chute tensionnelle abrupte et constante ne nous paraît pas, pour autant, suffisante pour affirmer qu'un rétrécissement organique en soit la cause, si cette différence de pression est trop faible. Des écarts de moins de 15 mm. Hg ne sont pas rares dans un arbre vasculaire normal : les causes en sont nombreuses ; nous y reviendrons. Certains auteurs (33-53) ont cependant publié des cas de rétrécissements de l'artère pulmonaire dont le diagnostic ne reposait sur aucun autre argument.

2- Les localisations des chutes tensionnelles sont relativement stéréotypées. On peut les grouper sous trois rubriques :

- L'origine des branches principales : la différence de pression, lors du retrait, apparaît lorsque le cathéter revient dans le tronc pulmonaire. Le plus souvent, le rétrécissement affecte l'origine des deux troncs : l'aspect est alors bien particulier sur les angiocardiographies. Nous n'en connaissons que trois exemples objectivés par le cathétérisme (Obs. II - 68 - 14), la plupart de ces cas étant associés à des tétralogies. La chute de pression fut retrouvée à la partie initiale de l'artère dans trois cas de sténoses unilatérales droites (Obs. VI - Cas 6 et 7 de LUAN). Nous ne connaissons pas d'observations certaines de sténoses de la seule artère pulmonaire gauche.

- La partie moyenne des troncs principaux, qu'il s'agisse de rétrécissements latéralisés à droite (VII-VIII-IX - 33-53-88) ou de rétrécissements des deux troncs (X-XI-XII) : dans deux de ces derniers cas, la différence de tension fut retrouvée à l'intersection de l'artère et de la veine cave supérieure.

- Non loin de la position de blocage (43-78), dans les deux observations de sténoses périphériques multiples où la pression artérielle post-sténotique est rapportée. La proximité des positions de blocage où est recueillie la pression capillaire pulmonaire suggère la difficulté, dans les sténoses périphériques, de mettre en évidence un gradient, d'autant que les tracés post-sténotiques sont généralement très altérés et méconnaissables. Il est possible que les courbes artérielles, en aval des rétrécissements, aient été confondues quelquefois avec des tracés capillaires pulmonaires.

3- L'importance des écarts de pression est variable.

Elle est fonction, d'une part du caractère plus ou moins serré des rétrécissements, de l'étendue du territoire vasculaire qu'ils obstruent, d'autre part du débit sanguin dans la petite circulation. Elle est étroitement parallèle aux pressions pré-sténotiques.

= Les chutes de pression varient avec les différentes localisations.

Dans deux cas de sténoses des deux branches pulmonaires (X-XI), la différence systolique est considérable (100 mm. Hg) : elle contraste avec l'absence d'écart diastolique notable : la pression diastolique dans le tronc pulmonaire est effondrée du fait d'une insuffisance pulmonaire. Dans les autres cas publiés (14-68),elle est plus modeste (10 et 35 mm.) et, là encore, isolée à l'exclusion de toute chute de pression diastolique.

Les différences de pression enregistrées dans les sténoses de l'artère pulmonaire droite que nous connaissons sont le plus souvent modérées et limitées à la systole. Dans 14 cas où le segment distal fut cathétérisé, la chute de pression systolique est inférieure 12 fois à 30 mm. Hg. Dans un de ces cas où le gradient moyen était douteux (10 mm.), le diagnostic fut posé par l'angiocardiographie.

Les rares chutes tensionnelles relevées au cours

du cathétérisme des sténoses périphériques sont, au contraire, considérables et prolongées dans la diastole (cas 7 de GYLLENSWÖRD : 120/15 ; SMITH : gradient moyen: 54). Ils sont sans doute du même ordre dans les autres cas où la pression artérielle pulmonaire est habituellement très élevée.

Il semble donc que les chutes de pression sont souvent importantes lorsque les sténoses intéressent les deux côtés de l'arbre vasculaire pulmonaire ; elles sont modérées lorsque les sténoses sont unilatérales. Mais d'autres facteurs influent sur la valeur des chutes de pression.

= La pression artérielle pulmonaire en amont doit atteindre une certaine valeur pour que les chutes de pression puissent apparaître.

Lorsqu'un obstacle situé au-dessus du rétrécissement artériel est responsable d'un effondrement de la pression en amont de celui-ci, le rétrécissement considéré devient inapparent sous l'angle hémodynamique. Neuf tétralogies de Fallot et cinq rétrécissements valvulaires pulmonaires purs ont été relevés en association dans la série colligée. Une chute de pression au niveau de la sténose vasculaire n'a été retrouvée que dans trois cas de sténose valvulaire pulmonaire peu serrée (14-88 ; cas 5 de LUAN après la fermeture du canal artériel -). Dans nos cinq tétralogies, la pression systolique dans l'artère pulmonaire fut toujours inférieure à 15 mm. (II-III-IV-V-VI). De ce fait, aucun gradient de valeur ne pouvait apparaître en aval.

L'une de ces observations (II) est particulièrement démonstrative à cet égard. Pour des raisons anatomiques (sous-clavière trop haute), la sténose artérielle pulmonaire étant méconnue, une anastomose type Potts fut créée. C'est le cathétérisme post-opératoire qui révéla une chute de pression significative entre l'artère pulmonaire et la branche droite. La pression enregistrée dans le tronc pulmonaire se prête peu à la critique, puisqu'on possède des enregistrements effectués dans le jet de la fistule et en dehors de lui :

	V.D.	A.P. tronc	A.P. tronc jet	A.P.D.	Chutes de pression
Obs. II pré-opératoire	90/$^{-5}_{+5}$	10/5			?
post-opératoire	100/$^{3}_{8}$	(40)	59/30 (42)	(16)	(26)
COLES	75/0	50/8		15/5	45/3
VERMILLION (Cas 2)	59/$^{2}_{6}$	36/8		20/8	16/0
LUAN (Cas 5 après ligature d'un canal artériel)	59/3 (27)	37/12 (23)		24/4 (19)	13/1(4)

= Inversement, l'augmentation du débit dans l'artère pulmonaire majore les chutes de pression au niveau des rétrécissements vasculaires et peut rendre évidentes des différences qui auraient paru douteuses en présence d'un flux sanguin normal. C'est ce phénomène qui est observé lorsque coexiste un shunt gauche-droite important. Le débit anormal joue, vis-à-vis de la malformation vasculaire, le rôle d'un révélateur.

Les rétrécissements de l'artère pulmonaire droite sont habituellement à l'origine de chutes de pression peu élevées (La moyenne des écarts systoliques dans les cas relevés est proche de 20 mm. Hg). Cependant, des écarts tensionnels plus importants ont été observés en présence d'un retour veineux anormal total dans l'oreillette droite (33) et d'une fistule aorto-pulmonaire (Obs. VII). Mais la meilleure illustration est apportée par la comparaison des cathétérismes pré- et post-opératoires dans deux cas de LUAN où coexistait un canal artériel qui fut ligaturé :

(Cf. Tableau p. 62)

= Les chutes de pression diastolique.

Dans la plupart des rétrécissements unilatéraux ou en présence de rétrécissements peu serrés, il n'y a pas, dans la diastole, de différence entre les pres-

	V.D.	A.P. tronc	A.P.D.	Chutes de pression
Cas 5 de LUAN				
pré-opératoire		90/47(61)	32/15(21)	58/32(40)
post-opératoire	59/3(27)	37/12(23)	24/11(19)	13/1 (4)
Cas 7 de LUAN				
pré-opératoire	74/4(39)	76/58(64)	(30)	(34)
post-opératoire	47/3(26)	54/15(29)	16/9 (10)	38/6 (19)
OBS. VII	90/0	70/50	12/0	58/50
Cas I d'ELDRIDGE	82/11	82/29	39/13 19/8	43/16 20/5

sions pré- et post-sténotiques. En effet, lorsque la chute de pression systolique est modérée (aux environs de 20 mm. Hg), la pression diastolique en aval de la sténose conserve la même valeur qu'en amont de celle-ci. Dans trois cas où, au contraire, existe un écart systolique important (X-XI-XII), l'absence de différence diastolique est due à un effondrement de la pression diastolique en amont.

Dans les autres cas de forte hypertension pulmonaire présténotique, que cette hypertension soit en rapport avec des sténoses multiples et bilatérales ou avec un gros débit dans la petite circulation, un "gradient" diastolique est mis en évidence lorsque les pressions distales sont rapportées. La traduction sthétacoustique, on l'a vu, en est le souffle continu. Nous avons éliminé, pour son étude, les cas où coexistent des malformations qui en sont habituellement responsables, telles que les canaux artériels ou les fistules aorto-pulmonaires. Il n'est pas certain, pourtant, que, même dans ces cas, un souffle continu ne prenne pas naissance au niveau de la sténose vasculaire, à la faveur du gros débit existant. Seul, le micromanomètre aurait pu en faire la preuve.

II.- Les pressions pulmonaires en amont du rétrécissement.

A)- Les pressions systoliques.

= Dans les rétrécissements latéralisés à droite, les pressions artérielles pulmonaires sont, nous l'avons vu, modérément augmentées en l'absence de shunt gauche-droite à gros débit. Aucun obstacle sus-jacent n'existe dans 12 cas : la pression pulmonaire n'excède pas 40 mm. Hg dans 8 de ces cas : cette courte série comprend pourtant toutes les observations, y compris celles où coexiste un shunt gauche-droite, à l'exclusion des sténoses valvulaires. Cette constatation est en accord avec les nombreux faits cliniques et expérimentaux. L'occlusion ou l'absence même d'une branche pulmonaire principale ne peut entraîner une élévation notable de la pression pulmonaire lorsque le débit reste normal et en l'absence d'altérations du lit vasculaire pulmonaire controlatéral. Par contre, étant donné l'absence ou la limitation des réserves du lit vasculaire restant, toute augmentation du débit dans la petite circulation y entraîne une ascension tensionnelle.

Dans les deux cas de canal artériel opéré de LUAN, l'hyperpression pulmonaire revint à des chiffres plus modérés après la suppression du shunt.

= Les rétrécissements des deux branches de l'artère pulmonaire sont à l'origine d'hypertensions pulmonaires de gravité variable. Dans nos deux cas (X-XI) de sténose de la partie moyenne des deux branches, la pression en amont s'élève à 120 mm. ; dans le seul cas isolé de rétrécissement de l'origine des deux branches que nous connaissons (68), la pression ne dépasse pas 33 mm. Hg. Cette variabilité est sans doute liée à des strictions plus ou moins serrées.

= L'hypertension pulmonaire est habituelle dans les sténoses multiples périphériques.

Aucun obstacle n'existe en amont des artères de second ordre dans douze des cas rassemblés. La pres-

sion systolique est six fois supérieure à 100 mm., et dans trois autres cas, supérieure à 70 mm.

Certains auteurs (2-78) pensent que de telles anomalies seraient responsables d'un certain nombre de cas d'hypertensions pulmonaires apparemment primitives. Leur dépistage est, en effet, loin d'être aisé. Le plus souvent, dans les observations publiées, il n'a pas été possible de saisir une chute de pression dans une artère périphérique : l'angiocardiographie sélective fournit presque toujours la clef du diagnostic. Cet examen, cependant, est rarement demandé en présence d'une hypertension pulmonaire : il passe alors généralement pour ne pas être anodin. Cette attitude mériterait peut-être d'être révisée.

Une des difficultés de diagnostic de ces cardiopathies est créée par l'existence d'un obstacle plus haut situé dans l'arbre vasculaire pulmonaire. Lorsque cet obstacle est serré, les investigations hémodynamiques sont incapables d'objectiver les rétrécissements périphériques. La preuve ne peut en être faite qu'avec le secours des méthodes d'opacification intra-cardiaque ou après la suppression de l'obstacle en amont.

BLOUNT (5), revoyant une série de 25 sténoses valvulaires pulmonaires opérées, découvre dans six cas une hypertension pulmonaire, sans lui trouver une explication nette. A côté des thromboses multiples, telles que celles qui ont été observées dans les vaisseaux pulmonaires des tétralogies (71), les sténoses périphériques multiples peuvent avoir une responsabilité dans la genèse de ces hypertensions. Il est vraisemblable que des angiocardiographies sélectives dans l'artère pulmonaire, effectuées systématiquement en présence de sténoses valvulaires, permettraient un dépistage plus fréquent de ces anomalies. Une telle association rend l'indication de la valvulotomie discutable ; l'intervention, dans ce cas, n'aurait pour résultat que la révélation d'une hypertension pulmonaire peu curable.

B)- Les pressions diastoliques.

Dans trois de nos cas (X-XI-XII), la pression dias-

tolique pulmonaire s'est effondrée et est devenue égale à la pression diastolique ventriculaire, suggérant l'existence d'une insuffisance pulmonaire.

OBS.	V. D.	A. P.	A.P. distale
X	120/ 4 / 8	120/14	20/13 (16)
XI	120/ 4 / 10	120/12	90/12 / 20/12
XII	55/ -5 / 10	55/10	20/10

L'absence de souffle diastolique, confirmée sous les valvules pulmonaires par le micromanomètre, peut s'expliquer par l'identité absolue des pressions ventriculaire et artérielle pendant la diastole (67). L'origine de cette insuffisance pulmonaire est mystérieuse. On pourrait l'attribuer à une dilatation du tronc pulmonaire : le calibre de ce vaisseau paraît normal sur les angiocardiographies. Peut-être s'agit-il d'une absence congénitale des valvules pulmonaires. Deux de ces cas réalisent des complexes malformatifs dont nous n'avons pas retrouvé la description dans la littérature, associant des sténoses de la partie moyenne des deux branches pulmonaires à une hypoplasie aortique. Dans l'un de ces cas, existait également un retour veineux anormal total dans l'oreillette droite.

C)- Morphologie des courbes.

En l'absence de sténose orificielle, les tracés en amont des rétrécissements gardent la forme habituelle des tracés artériels. Dans un de nos cas (XI), le sommet de la courbe est légèrement retardé, les deux pentes du complexe systolique tendent à devenir symétriques.

Une insuffisance pulmonaire est suspectée dans

trois de nos observations, en raison de l'effondrement de la pression diastolique. Cependant, il n'y a pas d'élévation de la pression ventriculaire à la fin de la diastole. De plus, le ressaut sigmoïdien persiste. Ces deux anomalies dans le tableau d'une insuffisance pulmonaire rendent l'interprétation hémodynamique difficile.

III.- Les pressions pulmonaires dans le segment post-sténotique.

A)- Les pressions systoliques.

Elles sont en général modérément abaissées. Dans les 23 observations où elles sont rapportées, les pressions sont comprises onze fois entre 15 et 20 mm. Elles sont inférieures à 12 mm. dans 6 cas. Les chiffres les plus bas ne correspondent pas forcément à des rétrécissements serrés : ils n'ont pas de rapport avec les hypertensions les plus élevées en amont.

La pression distale reste comprise entre 25 et 39 mm. dans 6 cas de rétrécissement de l'artère pulmonaire droite : un shunt gauche-droite important est alors toujours présent. Le rétrécissement vasculaire, sans doute peu serré ici, ne semble pas empêcher l'existence d'un grand débit dans l'artère intéressée et l'apparition de la légère hypertension périphérique qui en est la conséquence.

B)- Morphologie des courbes post-sténotiques.

En l'absence d'effondrement des pressions systoliques post-sténotiques, l'allure des courbes distales ne présente pas de particularités.

Dans le cas contraire, les complexes systoliques sont aplatis et deviennent méconnaissables. Le sommet de l'onde est parfois très retardé : le tracé paraît avoir été enregistré lors d'un blocage du cathéter ; la persistance d'un souffle simultané objectivé par la microsonde atteste que celle-ci était bien dans la lu-

mière vasculaire dans notre observation VIII.

Dans de rares cas (VIII - 33), le tracé, immédiatement en aval du rétrécissement, montre l'existence de dépressions systoliques. Elles débutent 0,06 seconde environ après le départ de l'onde R, et sont précédées d'un petit pic de quelques millimètres. Abruptes, elles atteignent en 0,04 seconde leur profondeur maxima (7 à 8 mm. Hg) qui reste étale pendant toute la systole et le début de la diastole. La pression remonte en 0,16 seconde environ au niveau antérieur qui est atteint peu avant le début de la systole auriculaire électrique suivante. Cet accident est l'expression graphique de phénomènes d'aspiration dans la zone post-sténotique (phénomène de Venturi) ; c'est un témoin de grande valeur de l'existence d'une réduction brutale du calibre vasculaire.

Les courants tourbillonnaires, qui sont dans les segments post-sténotiques à l'origine de souffles, se manifestent parfois sur le tracé des pressions sous la forme de vibrations de haute fréquence qui contribuent, avec l'écrasement des pressions, à rendre méconnaissables les courbes distales (LUAN).

Il n'est pas impossible que de tels tracés aient été interprétés parfois comme des tracés capillaires pulmonaires, lorsqu'ils ont été recueillis à la périphérie des champs pulmonaires. La sonde, d'autre part, lorsque les rétrécissements sont très serrés, peut venir obturer totalement la lumière vasculaire. Il est possible, dans ces conditions, que la pression qui règne dans la partie distale du vaisseau obstrué devienne absolument superposable à la pression capillaire. Cette hypothèse est étayée par l'expérimentation. CUDKOWICZ rapporte que, chez le chien, l'occlusion d'une artère pulmonaire est suivie, dans la partie distale, d'un effondrement tensionnel ; la pression post-sténotique emprunte à la pression capillaire sa valeur et sa morphologie (20). Ce phénomène ne facilite pas le diagnostic des rétrécissements périphériques. Dans la plupart des cas publiés, le diagnostic hémodynamique, nous l'avons vu, fut celui d'une hypertension pulmonaire.

LA PHONOCARDIOGRAPHIE INTRA-CARDIAQUE

Utilisé systématiquement au cours des explorations hémodynamiques, le micromanomètre rend des services considérables en permettant de localiser de façon précise l'origine des bruits ou des souffles intracavitaires, et d'en étudier la propagation. D'autre part, il met parfois en évidence des anomalies passées inaperçues à l'auscultation, en particulier pour des raisons pariétales.

La phonocardiographie intra-cardiaque est régie par certaines règles schématiques : les souffles sont retrouvés en des endroits précis : ils sont propagés à l'intérieur de la colonne sanguine pathologique, qu'il s'agisse d'un reflux anormal ou du jet d'expulsion d'une sténose serrée.

Chez trois de nos malades, l'enregistrement du son intra-vasculaire fut fait au cours du cathétérisme. Dans chaque cas, le souffle apparaît immédiatement en aval de la sténose et se propage dans la région distale.

Chez deux d'entre eux (X et XI), un souffle systolique fut mis en évidence dans les branches. Deux rétrécissements successifs existaient dans l'artère pulmonaire gauche, dans l'observation XI : le souffle systolique apparu après le premier rétrécissement était considérablement accru après le second. Son intensité, chiffrable en mm. Hg, est parallèle à l'importance des chutes de pression successives. Elle était plus grande après la deuxième striction, au niveau de laquelle existait une différence de pression de 70 millimètres alors que la première chute ne dépassait pas 30 mm. Hg. Dans ces deux cas, malgré l'existence d'écarts de pression systolique importants, il n'y avait pas de gradient dans la diastole, en raison de l'effondrement de la pression diastolique proximale. Ces écarts de pression systolique se manifestaient par des souffles systoliques.

Dans notre cas VIII, au contraire, alors qu'à l'auscultation avait été entendu un souffle systolique

suivi d'un court prolongement diastolique, l'enregistrement du son, en aval du rétrécissement, permit de mettre en évidence un souffle presque continu. Dans ce cas de sténose de l'artère pulmonaire droite, une chute de pression permanente existait entre les parties proximale et distale de l'artère : atteignant 28 mm. durant la systole et 9 mm. pendant la diastole. La discrétion de l'écart diastolique explique que le souffle discret qui en était la traduction était difficilement perceptible à l'oreille. Son existence sur le tracé n'est pas contestable.

La phonocardiographie présente, en outre, un intérêt particulier dans le diagnostic des sténoses périphériques. Les tracés post-sténotiques, on l'a vu, sont d'interprétation parfois délicate ; ils peuvent prendre l'aspect de courbes bloquées dans un capillaire, ou contre une paroi vasculaire ; lorsque le micromanomètre est effectivement bloqué dans le capillaire ou sur une paroi, aucun souffle ne peut être enregistré. Dans notre cas VIII, bien que le tracé distal ait présenté une telle allure, un souffle fut enregistré par la sonde, attestant ainsi que l'extrémité du cathéter était effectivement dans la lumière vasculaire. La phonocardiographie intra-artérielle semble présenter un intérêt incontestable dans le repérage de la position exacte du cathéter. On sait que, dans les micromanomètres utilisés, le son est recueilli à l'extrémité de la sonde.

On peut concevoir cependant qu'aucun son ne pourrait être enregistré lorsque le cathéter vient obstruer un rétrécissement serré et interrompt toute circulation en aval. D'autres investigations sont nécessaires pour qu'une opinion soit acquise à ce sujet.

ANGIOCARDIOGRAPHIE

L'angiocardiographie constitue le moyen de diagnostic fondamental des rétrécissements des branches de l'artère pulmonaire. Elle est rarement en défaut. Dans de nombreux cas, cet examen pallie la défaillance des

investigations hémodynamiques, notamment lorsque coexistent en amont d'autres obstacles.

Il a été pratiqué 34 fois dans les 41 cas que nous connaissons. Dans six cas seulement, il n'a pas été retrouvé d'images concluantes. La preuve de l'anomalie alors a été faite cinq fois par le cathétérisme, une fois au cours de l'exploration chirurgicale (42). Ces échecs sont expliqués soit par la localisation difficile à explorer du rétrécissement, soit par la discrétion des remaniements observés.

Dans la moitié des cas, l'injection du produit de contraste a été faite dans les cavités droites, le plus souvent dans le ventricule ; parfois, la sonde était maintenue dans le tronc de l'artère pulmonaire. L'angiocardiographie sélective semble être le procédé de choix, notamment dans le diagnostic des sténoses périphériques multiples. Elle améliore la netteté des images en diminuant la dispersion de la substance opacifiante. Chez le malade de MÖLLER, le dépistage des sténoses périphériques ne fut possible qu'après le recours à ce procédé, alors que l'angiographie veineuse avait seulement montré une dilatation des gros troncs.

La qualité technique de l'opacification et de la prise des clichés doit être complétée par une interprétation correcte des images obtenues. Pour ce faire, une longue expérience des lectures des angiocardiographies est nécessaire. Faute d'une connaissance familière des différents aspects normaux ou pathologiques de l'arbre vasculaire pulmonaire, on s'expose à des conclusions insuffisantes ou abusives.

Le diagnostic de rétrécissement des artères pulmonaires, quel qu'en soit le siège, repose sur la constatation de deux images essentielles : d'une part, une diminution en un segment limité du calibre vasculaire, d'autre part la dilatation post-sténotique. Celle-ci est suffisamment caractérisée pour permettre d'affirmer l'existence d'une sténose lorsque cette anomalie n'apparaît pas sous son aspect propre.

L'angiocardiographie permet de décrire trois va-

riétés topographiques de sténose des branches pulmonaires. Chaque localisation confère aux images correspondantes une morphologie particulière.

I- Sténose de l'origine des deux branches de l'artère pulmonaire.

Cette malformation a été décrite pour la première fois par SONDERGAARD, en 1954 (79), sous le nom de coarctation de l'artère pulmonaire. Elle avait été découverte par l'auteur au cours d'explorations peropératoires. Par la suite, deux cas iconographiques ont été publiés, auxquels nous ajouterons les quatre observations personnelles.

A)- Chez trois d'entre elles (III, IV, V), les angiocardiographies représentent des aspects superposables aux schémas publiés par SONDERGAARD.

Les artères pulmonaires prennent naissance du tronc principal par un segment rétréci dont le calibre est réduit à la moitié du calibre habituel. Elles ne sont plus situées dans le prolongement l'une de l'autre, mais forment un angle plus ou moins aigu, ouvert en haut. Les bords des trois troncs sont découpés par trois incisures qui se prolongent sur les artères mêmes par trois sillons convergents et moins contrastés. L'ensemble évoque la configuration d'un trèfle.

Les deux branches peuvent avoir, à leur origine, une direction parallèle, située dans le prolongement du tronc principal, le bord supérieur de la bifurcation étant découpé par une entaille profonde. Le rétrécissement peut être alors plus marqué sur l'une des deux artères.

La dilatation post-sténotique est toujours modérée : elle est authentifiée par la légère réduction de calibre qu'on observe avant le départ de la lobaire supérieure. Dans notre observation II, la branche droite, après une sténose originelle, paraît hypoplasique ; la branche gauche présente, au contraire, une dilatation

ampullaire, en même temps qu'elle décrit une crosse sagittale à concavité inférieure avant de s'engager derrière le coeur. Dans nos cas III et IV, le rétrécissement initial est suivi également d'une augmentation du calibre des deux artères : ce calibre décroît ensuite.

Le tronc pulmonaire n'est pas dilaté. Pourtant, une sténose valvulaire existe dans un cas (III). Son calibre est normal ou diminué. A sa partie terminale, il peut affecter une forme conique, s'effilant progressivement jusqu'à la naissance des deux branches.

Ce groupe de rétrécissements de l'origine des deux branches est caractérisé par la forme en trèfle de la bifurcation et par la profonde incisure qui en découpe le bord supérieur.

B)- Dans trois autres cas (II - 14-68), la terminaison du tronc pulmonaire a un aspect bien différent. L'artère pulmonaire est légèrement dilatée et prend une forme ovoïde. Le fond de cette poche constitue la partie la plus haute de la bifurcation : les branches s'insèrent sur les côtés par un segment rétréci. Dans notre cas, l'artère pulmonaire droite paraît biseautée et son diamètre s'élargit progressivement. L'artère pulmonaire gauche a un aspect curviligne, en virgule, nettement dilaté. Les deux branches, à leur origine, se distinguent du tronc par leur tonalité inférieure.

C)- Quel que soit l'aspect de la bifurcation, aucune anomalie ne peut être relevée dans les branches de deuxième et troisième ordre. La vascularisation périphérique est bien développée et symétrique. Dans un de nos cas (III), les artérioles pulmonaires apparaissent plus tard à droite qu'à gauche et sont moins contrastées. La plus grande partie du produit de contraste avait emprunté la voie artérielle gauche. Cette asymétrie d'injection n'est pas rare. Elle est dénuée de toute signification pathologique.

Le ventricule droit n'est pas dilaté en l'absence d'autres malformations (68). Dans les autres cas,

sa configuration est semblable à celle qui est observée dans les sténoses valvulaires et infundibulaires.

D)- Des rétrécissements de la bifurcation, on peut rapprocher les sténoses de l'origine de l'artère pulmonaire droite. Dans les dix cas de sténoses de l'artère pulmonaire droite qu'il publie, LUAN précise que, deux fois, le rétrécissement siège à l'origine de l'artère. Une de nos observations (II) est comparable. La branche gauche est hypoplasique. La branche droite est amputée initialement de la moitié de son diamètre et s'élargit progressivement, affectant la forme d'un biseau ; son bord supérieur, oblique en haut et à droite, forme avec la branche gauche un angle obtus ouvert en haut. On retrouve, dans ce cas, l'incisure du bord supérieur de la bifurcation précédemment décrite.

II- Sténoses de la partie moyenne des branches de l'artère pulmonaire.

Neuf des douze observations certaines de rétrécissement de l'artère pulmonaire droite comportent une angiocardiographie (33-53-88). Trois de nos malades (X-XI-XII) étaient atteints de sténoses de la partie moyenne des deux branches. Chez l'un d'eux, existaient aussi des sténoses des branches périphériques.

Les trois cas de sténoses des deux branches sont authentifiés par des chutes de pression brutales et importantes. L'angiocardiographie se montre ici particulièrement décevante. Aucune rupture de calibre, aucune image de dilatation post-sténotique ne sont perçues sur les deux troncs, en particulier sur l'artère pulmonaire droite qui est bien visible. Dans l'observation X, les branches paraissent grêles en diastole, mais les systoles ventriculaires leur rendent un calibre normal. Dans les deux autres cas, les branches sont franchement hypoplasiques. Le tronc pulmonaire est normal.

Dans les neuf cas latéralisés à droite, que l'on retrouve dans la littérature, le diagnostic était évident six fois. Deux cas de LUAN ne furent dépistés que

lors du cathétérisme, en l'absence d'images directes : la vascularisation pulmonaire était diminuée à droite. Dans l'observation I d'ELDRIDGE, la partie initiale de l'artère n'était pas visible ; en aval, le tronc était manifestement dilaté : le cathétérisme fit la preuve de deux rétrécissements étagés.

L'état du tronc pulmonaire n'est mentionné qu'une fois (53) : son calibre était considérable, supérieur à celui de l'aorte ; la pression artérielle pulmonaire était modérément augmentée (42 mm.) ; une communication interventriculaire était associée.

L'hypovascularisation du champ pulmonaire droit n'est signalée que trois fois (53). Dans un de ces cas, la différence entre les ramifications droites et gauches apparaît sur le cliché standard. Une hyperclarté du parenchyme pulmonaire droit est manifeste.

III.- Sténoses multiples périphériques.

L'angiocardiographie est l'examen essentiel en ce qui concerne le diagnostic de ces malformations : nous avons vu que le cathétérisme, le plus souvent, n'apporte alors que la notion d'une hypertension pulmonaire d'apparence primitive. MÖLLER, ARVIDSSON, GYLLENSWÖRD en ont rapporté les observations les plus nombreuses. DIGHIERO, SMITH, GUNNING, VERMILLION, KJELLBERG ont publié des cas isolés. Mais, dans son traité des cardiopathies congénitales, notre Maître le Professeur P. SOULIE, dès 1952, reproduisait une angiocardiographie objectivant cette malformation. Nous avons pu en réunir quinze descriptions.

A)- La localisation des rétrécissements échappe à toute codification. Dans la majorité des cas, il s'agit de courtes restrictions de calibre intéressant la plupart ou la totalité des artères lobaires. Ces atteintes sont généralement symétriques. Dans trois cas (2-42-88), les sténoses sont limitées à la lobaire supérieure droite ou à une branche de celle-ci, alors que l'artère controlatérale est normale deux fois et

que, dans le cas de GUNNING, le tronc gauche est atrésié. Nous avons vu que, dans ces cas, un souffle continu localisé signale la topographie du rétrécissement. Ailleurs, existent de nombreux rétrécissements périphériques siégeant sur des artères de troisième ordre, dont la multiplicité et la répartition dans les champs pulmonaires sont habituelles.

B)- Les dilatations post-sténotiques sont constantes et nombreuses. Elles peuvent être étagées sur un même tronc, séparées par des rétrécissements superposés; c'est ce qui fut observé dans notre cas (XII), où plusieurs branches de troisième ordre ou de rang inférieur présentaient jusqu'à la périphérie un aspect moniliforme, fait d'une série de fuseaux successifs. Parfois, sur des vaisseaux trop petits, le rétrécissement n'est signalé que par l'existence d'une dilatation ampullaire.

C)- Les sténoses proprement dites voisinent généralement avec des anomalies de calibre plus diffuses. Il n'est pas rare de rencontrer des segments artériels hypoplasiques ; des formes de transition, consistant en réductions de calibre étalées sur quelques centimètres, existent, difficiles à étiqueter. Parfois, des lobaires dilatées se terminent par des vaisseaux beaucoup plus grêles après une rupture de calibre brutale (48), sans qu'il soit possible d'affirmer l'existence de dilatations post-sténotiques : les ramifications périphériques sont amincies, comme spasmées, entourées d'un parenchyme anormalement clair, rappelant l'aspect observé dans les hypertensions pulmonaires fonctionnelles (2).

D)- L'aspect des troncs principaux est variable.

Le tronc pulmonaire est élargi dans trois cas, atteignant, sur le cliché, un diamètre de 4 cm. dans le cas de MÖLLER.

Les branches sont rarement dilatées. Dans plus de la moitié des cas, elles sont manifestement anormales, hypoplasiques, le plus souvent des deux côtés. Dans notre observation, une chute de pression fut enregistrée dans les deux artères principales.

Des atrésies d'autres territoires artériels pulmonaires peuvent coexister : GUNNING, on l'a vu, signale l'atrésie de tout le tronc gauche. Dans un cas d'ARVIDSSON, l'artère pulmonaire pourvoit seulement à la vascularisation des deux lobes supérieurs. Les autres lobes ne sont injectés qu'au temps aortique. La lobaire supérieure droite se divise en deux branches : la branche supérieure, large, donne naissance à plusieurs troncs sur lesquels sont étagés des rétrécissements multiples ; la branche inférieure se termine en cul-de-sac après un trajet de trois centimètres.

Des formations borgnes analogues, naissant de l'artère pulmonaire gauche, ont été décrites par GYLLENSWÖRD, dans deux de ses cas. Nombreuses dans l'un d'eux, elles aboutissent également à un cul-de-sac après un trajet d'un à deux centimètres. Dans l'autre cas, il s'agit d'un seul tronc "gros comme le petit doigt". Leur aspect était, selon l'auteur, celui de vaisseaux normaux, n'évoquant nullement des anévrismes, mais plutôt des ébauches vasculaires orientées dans des directions aberrantes.

E)- Les renseignements concernant la vascularisation artériolaire périphérique sont peu nombreux. Dans le cas de SMITH comme dans notre observation, la vascularisation périphérique apparaît normale. Les ramifications artériolaires sont rarement signalées comme étant amincies, ténues (2). GYLLENSWÖRD ne donne pas de précisions à ce sujet dans ses sept cas, dont la majorité comportaient des sténoses des vaisseaux hilaires.

F)- Le ventricule droit est généralement élargi, hypertrophié ; ses trabéculations sont augmentées (48).

G)- Le temps de circulation est mentionné quatre fois (2-78-88). Il est toujours normal, plutôt court (apparition de l'oreillette gauche à la troisième seconde, dans un cas).

PHYSIO - PATHOLOGIE

I.- LE RÉGIME HÉMODYNAMIQUE PROXIMAL.

Le régime hémodynamique en amont des rétrécissements de l'artère pulmonaire a été étudié dans le chapitre consacré aux signes hémodynamiques. Nous nous contenterons d'en schématiser les traits principaux.

Les conséquences de ces malformations sont celles de toute striction vasculaire. Lorsque les sténoses sont assez serrées, lorsqu'elles intéressent une fraction suffisamment étendue de l'arbre artériel pulmonaire, elles sont à l'origine d'hypertensions proximales. L'importance de ces hypertensions conditionne le retentissement éventuel sur les cavités droites.

On peut opposer très simplement, à propos de leurs incidences hémodynamiques, les sténoses unilatérales aux sténoses bilatérales ou du tronc pulmonaire.

1°)- Les sténoses unilatérales, même lorsqu'elles siègent sur la branche principale, ne sont pas à l'origine d'hypertensions importantes en amont, lorsque le débit est normal dans la petite circulation. Un accroissement tensionnel notable peut survenir en présence d'une augmentation du débit, comme en provoquent les shunts gauche-droite. Il est intéressant de se référer à la situation créée par les aplasies d'une des branches de l'artère pulmonaire. Nous l'examinerons brièvement à propos des limites nosologiques des sténoses artérielles. Le retentissement des rétrécissements unilatéraux, si serrés soient-ils, ne peut pas être plus

sévère sur les cavités droites que celui des aplasies. Le lit vasculaire amputé de moitié est capable d'accepter des débits normaux sans que la pression pulmonaire augmente : mais les résistances sont au maximum des possibilités d'adaptation ; elles ne peuvent plus varier en présence de débits accrus ; à l'effort ou en présence de shunts gauche-droite associés, la pression pulmonaire s'élève. En fait, ces variations sont discrètes : les hypertensions modérées qui sont habituellement observées ne peuvent constituer un risque de surcharge pour le myocarde.

2°)- Lorsque les rétrécissements siègent sur le tronc ou les deux branches de l'artère pulmonaire, ou bien encore sur la plupart des artères lobaires, la pression proximale est fonction du caractère plus ou moins serré des strictions vasculaires.

Des hypertensions sévères sont surtout observées au cours des rétrécissements périphériques multiples : les anomalies généralement diffuses restreignent considérablement le lit vasculaire. Le tableau hémodynamique est alors voisin de celui des hypertensions pulmonaires artériolaires fonctionnelles. Les pressions proximales doivent être accrues pour le maintien d'un débit normal. Le retentissement sur le ventricule droit est alors fréquent, se manifestant par des signes de surcharge électriques et radiologiques. Le pronostic de ces hypertensions est actuellement impossible à établir, faute de recul dans les observations. Aucun des cas signalés ne présentait un syndrome d'insuffisance ventriculaire droite. L'insuffisance des cavités droites semble être le terme promis à de telles anomalies, mais les délais d'apparition en sont imprévisibles. Il n'est pas impossible que ces malformations soient compatibles avec de longues survies; le lit artériolaire pulmonaire, situé en aval de ces rétrécissements, n'est pas menacé. En présence d'une communication anormale entre les circulations gauche et droite, il n'a jamais été signalé, à notre connaissance, de shunts droite-gauche.

II.- LES SOUFFLES CONTINUS.

L'existence de souffles continus, dans certains cas de sténoses des branches de l'artère pulmonaire, semble liée à la persistance d'une chute de pression de part et d'autre du rétrécissement pendant toute la durée du cycle cardiaque. Des arguments nombreux, ressortant des observations que nous avons colligées ou de situations pathologiques voisines, appuient cette proposition.

Dans six des sept cas de rétrécissements artériels pulmonaires où ce signe fut rapporté, la prolongation dans la diastole de la chute de pression fut constatée effectivement, ou suggérée, on l'a vu, par l'existence d'une forte hypertension diastolique en amont. Cette relation est corroborée par les signes hémodynamiques qu'on peut observer lorsque n'existe qu'un simple souffle systolique : les chutes de pressions diastoliques connues dans ces cas sont nulles ou presque nulles. Dans les sténoses périphériques, où les pressions distales ont été rarement enregistrées, les chiffres diastoliques proximaux sont, en règle, beaucoup plus bas (aux environs de 10 mm. Hg) lorsqu'il n'y a pas de souffle continu : de ce fait, la possibilité de chutes de pression notables, pendant la diastole ventriculaire, se trouve pratiquement exclue.

La constatation de ce signe sthétacoustique particulier, dans les rétrécissements de l'arbre pulmonaire, n'est pas un fait original. Les fistules entre deux cavités ou vaisseaux entre lesquels existent des écarts de pression systolo-diastoliques importants n'en ont pas l'exclusivité. Des souffles de ce type peuvent apparaître à la faveur d'un débit élevé, tels les souffles des artères intercostales dans les coarctations aortiques ou les souffles mammaires entendus au cours de la grossesse ou de la lactation. Ils ont été observés dans des sténoses vasculaires serrées. Leur constatation au siège même des coarctations aortiques est discutée (54). Mais ils ont été signalés dans plusieurs observations de syndrome de thrombose des branches de la crosse aortique : ayant leur maximum d'inten-

sité à la face antérieure de la base du cou, ils évoquent alors l'existence de fistules artério-veineuses. Celles-ci n'ont jamais été retrouvées à l'intervention.

MYERS (61), à propos d'une de ces observations, adopte la même pathogénie et étudie les conditions qui doivent être réalisées dans un vaisseau pour qu'une chute de pression adéquate puisse apparaître.

1°)- La striction vasculaire doit être importante. Lorsqu'on exerce une compression progressive sur un vaisseau isolé, on obtient successivement un souffle systolique léger, puis intense ; le souffle devient ensuite continu. Il disparaît lorsque la striction atteint un certain degré. Si on relâche la compression, l'évolution inverse est observée : le souffle continu est entendu de nouveau, puis la composante diastolique disparaît.

2°)- L'artère intéressée doit être d'une importance suffisante et doit véhiculer des débits élevés. Les souffles continus sont habituellement entendus sur l'aorte, sur les gros troncs de la base du cou, les fémorales. Les intercostales, dans les coarctations aortiques, sont très développées. Dans un cas d'athérome aortique, le souffle systolique entendu sur une fémorale peut devenir continu à l'effort, les collatérales devenant alors insuffisantes pour éviter l'apparition d'une différence de pression diastolique à la faveur de l'augmentation de débit.

3°)- Il est nécessaire de maintenir une hyperpression constante en amont du rétrécissement. En conséquence, toute circulation de suppléance doit être exclue : un réservoir sanguin est ainsi constitué, qui entretient une différence de pression dans l'intervalle des contractions cardiaques. Expérimentalement, la compression de l'artère fémorale n'engendre un souffle continu que lorsque les collatérales en amont sont liées. Lorsqu'une artère iliaque commune est liée, la compression de l'artère contro-latérale détermine facilement l'apparition d'un souffle continu, étant donné que ces vaisseaux n'ont aucune branche collatérale. Ce

signe, dans les syndromes des branches de la crosse, n'a été constaté que lorsque toutes les artères brachio-céphaliques étaient sévèrement touchées : dans tous ces cas, trois ou quatre des quatre pouls carotidiens et radiaux étaient abolis.

4°)- La chute de pression continue apparaît d'autant plus facilement que la pression en aval de la sténose est plus basse. Le maintien d'une circulation de suppléance à côté de la striction, en assurant la perfusion des vaisseaux distaux et l'existence d'une pression diastolique appréciable en aval, empêche la production de souffles continus. Au contraire, ceux-ci apparaissent aisément lorsque le membre est vidé de son sang par la stimulation mécanique de la circulation de retour ou lorsqu'un blocage sympathique provoque une vaso-dilatation distale : ainsi en est-il lors de l'infiltration du sympathique lombaire dans les rétrécissements de l'aorte abdominale. Dans les syndromes des branches de la crosse, la vaso-dilatation distale d'origine vraisemblablement anoxique jouerait un rôle analogue dans la genèse de ces souffles.

Dans l'arbre vasculaire pulmonaire, sont réunies les conditions les plus favorables à l'apparition des souffles continus, telles qu'elles ressortent des situations cliniques et expérimentales qui précèdent. Dans des artères de calibre important règne un gros débit. Il est possible que, dans certains cas, un shunt gauche-droite, en majorant le flux sanguin, ait joué le rôle d'un révélateur. Il n'est pas exclu que ces souffles ne puissent apparaître parfois qu'à l'effort. On sait, d'autre part, qu'ils ne sont jamais entendus lorsqu'un obstacle en amont limite le débit pulmonaire et effondre la pression pré-sténotique.

Les territoires vasculaires pulmonaires ne sont reliés entre eux par aucune anastomose : la gêne à l'écoulement sanguin dans un segment donné n'est palliée par aucune circulation de suppléance. Une chute tensionnelle notable est ainsi assurée en aval.

L'élasticité des parois artérielles pulmonaires est propice à la constitution de réservoirs artériels

capables de prolonger l'éjection sanguine à travers les zones sténosées dans l'intervalle des systoles ventriculaires. S'il est permis d'utiliser un langage imagé, c'est au mécanisme d'une cornemuse que pourrait être comparé le rôle dévolu aux segments vasculaires pré-sténotiques dans la genèse des souffles continus.

III.- LES DILATATIONS POST-STÉNOTIQUES.

Les dilatations post-sténotiques sont d'observation fréquente dans la pathologie cardio-vasculaire. Elles occupent une place d'une particulière importance dans la séméiologie des rétrécissements de l'artère pulmonaire. Parfois, à défaut d'aspects évidents de rétrécissement artériel, c'est sur leur seule constatation que le diagnostic est établi. Leur pathogénie mérite qu'on s'y arrête brièvement. Elle a été bien étudiée par HOLMAN (47).

La constitution de dilatations post-sténotiques est due essentiellement à la conjonction de deux facteurs : d'une part, l'élargissement brusque du canal vasculaire au-delà de la sténose, et d'autre part la succession de courants à forte et à faible pression sous l'impulsion de la contraction cardiaque.

1- Le régime de la circulation d'un fluide débouchant d'une zone rétrécie dans une zone plus large est soumis au principe de Bernouillé. Une masse liquide, lancée à une certaine vitesse à travers une constriction, se heurte dans la zone post-sténotique à une masse fluide moins rapide. La vitesse d'un fluide, tout autre facteur restant invariable, est en effet inversement proportionnelle au carré du rayon de la canalisation dans lequel il s'écoule. Si la colonne liquide passe d'un tube de 5 mm. de diamètre à un tube de 15 mm., la vitesse deviendra égale au tiers de la vitesse initiale.

La forte énergie cinétique de cette colonne

liquide va se transformer en énergie potentielle qui s'exercera sous la forme d'une pression dirigée sur les parois latérales de la canalisation (principe de Bernouillé).

2- La déviation latérale de la masse liquide, son orientation inverse de la direction primitive aboutissent, sous l'influence d'éjections successives (systoliques), à la formation d'une série de courants opposés. Il en résulte une alternance de hautes et de basses pressions dont les chocs répétés pendant une longue période sur une paroi élastique sont capables d'entraîner une distension de cette paroi.

La distension, une fois amorcée, ne peut que s'accroître. La vitesse du fluide, de ce fait, tend à diminuer de plus en plus à ce niveau : les pressions latérales augmentent et aggravent la distension. Ainsi est créé le cercle vicieux de la dilatation post-sténotique.

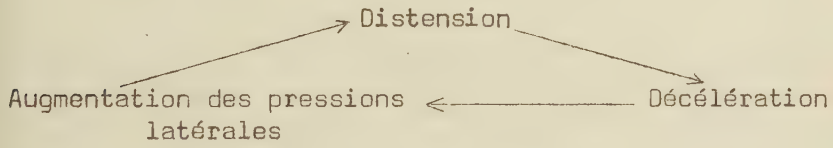

De nombreux paramètres interviennent dans la constitution des dilatations post-sténotiques. Nous nous contenterons d'en citer quelques-uns :

- avant tout, la pression et la vitesse initiales du fluide : il existe un niveau critique au-dessous duquel la distension n'apparaît pas ;

- le degré de la sténose : la turbulence est réduite au minimum si la zone sténosée est supérieure au tiers ou au quart de la zone qu'elle précède. Par contre, la longueur du rétrécissement est sans influence : la distension survenant aussi bien après des étranglements limités qu'à la suite de longs rétrécissements ;

- l'élasticité et les qualités propres de la paroi vasculaire ;

- la viscosité du fluide circulant ;

- la durée d'action du courant considéré : la distension apparaissant au bout d'un temps très variable.

Les dilatations post-sténotiques ont été reproduites expérimentalement, tant au laboratoire avec des matériaux inertes que chez l'animal ; chez le jeune chien, en particulier, des coarctations expérimentales ont été réalisées en entourant l'aorte d'un fil peu serré dont l'action sténosante s'exerçait au cours de la croissance (41). Les dilatations post-sténotiques étaient constamment observées lorsque l'animal était sacrifié un ou deux ans plus tard. L'anastomose de la sous-clavière gauche avec l'extrémité distale de l'aorte thoracique chez des chiens de 14 jours (47) détermine sur celle-ci une distension visible au bout de 70 à 80 jours.

L'étude physique a pu être menée de façon plus précise sur des tubes élastiques branchés sur des systèmes circulatoires artificiels. Ces tubes font suite à des canalisations plus étroites : le courant liquide arrivant à leur origine subit une perte de vitesse qui est à l'origine de pressions exercées sur les parois étudiées. Les distensions obtenues sont tout à fait comparables à celles qui sont observées en clinique ou qui sont créées chez l'animal.

Ainsi, la constitution des dilatations post-sténotiques obéit-elle à des lois physiques relativement simples, appliquées à des vaisseaux élastiques soumis longtemps à des chocs latéraux itératifs. HOLMAN souligne que ces formations ne sont le résultat d'aucune modification neuro-végétative, pas plus le fait de traumatismes externes, ni d'une augmentation de la circulation collatérale en aval de la sténose, ni d'une stagnation liquidienne dans une poche inerte. Elles sont au contraire, la conséquence de l'application de forces hydrodynamiques considérables, capables d'éroder et de dilacérer les tissus les plus résistants. Le point de départ de certains anévrismes, voire de certaines dissections vasculaires, peut leur être imputé.

DIAGNOSTIC ET LIMITES NOSOLOGIQUES

STÉNOSES SUS-VALVULAIRES

Les sténoses sus-valvulaires risquent essentiellement d'être méconnues en présence de signes évoquant un rétrécissement orificiel. L'éclat du deuxième bruit pulmonaire, l'absence de dilatation du tronc pulmonaire (THROWER) pourraient attirer l'attention et former une association caractéristique ; mais un plus grand nombre d'observations est nécessaire pour en confirmer la valeur.

La mise en évidence au cathétérisme, sur la courbe de retrait enregistrée dans les premiers centimètres de l'artère, d'une chambre de pressions élevées, est théoriquement possible, mais n'a jamais été faite, à notre connaissance. Le diagnostic hémodynamique des sténoses sus-valvulaires nécessiterait une très grande rigueur dans l'exécution de ces retraits. C'est dire tout l'intérêt des angiocardiographies, à condition, nous y avons insisté, que les clichés soient pris sous l'incidence transverse gauche. Les clichés frontaux sont peu propices à l'exploration du tronc de l'artère pulmonaire.

Le dépistage pré-opératoire de ces malformations présente un gros intérêt pratique. Il peut influer sur le choix de la technique chirurgicale et permettre de prévoir éventuellement l'utilisation de procédés de circulation extra-corporelle.

o

o o

STÉNOSES DES BRANCHES PULMONAIRES

Le diagnostic des sténoses des branches pulmonaires peut être évoqué cliniquement, notamment en l'absence d'association à des anomalies majeures, sur la constatation de souffles systoliques siégeant au deuxième espace intercostal droit ou gauche, irradiant dans une aisselle ou dans les espaces omo-vertébraux, pour ce qui est des rétrécissements des gros troncs. Les souffles des sténoses périphériques sont, au contraire, entendus sur les champs pulmonaires : ils sont plus ou moins localisés selon la diffusion variable des anomalies. Parfois, les rétrécissements artériels pulmonaires sont à l'origine d'un souffle continu de siège variable : de telles malformations devraient alors être systématiquement discutées. Dans tous les cas, l'exagération du deuxième bruit pulmonaire peut fournir un argument précieux, témoignant de l'existence d'une hypertension dans la petite circulation. Les signes radiologiques et électriques d'hypertrophie ventriculaire droite ont la même valeur d'orientation lorsqu'ils existent. On ne doit guère compter sur des signes radiologiques d'hypovascularisation pulmonaire sans le concours des méthodes d'opacification.

En définitive, le plus souvent, étant donné la fréquence des associations ou d'une symptomatologie peu différenciée, le diagnostic repose sur le cathétérisme et l'angiocardiographie.

Des syndromes ou des affections se présentant sous une séméiologie voisine devront être éliminés avant que puisse être retenue l'hypothèse d'une sténose des branches de l'artère pulmonaire. Certains syndromes posent, de plus, le problème de leurs rapports avec cette anomalie. C'est le cas, notamment, des souffles systoliques dits fonctionnels.

I.- Les souffles systoliques "fonctionnels".

On connaît la fréquence, chez les enfants et les adolescents, de souffles systoliques siégeant à l'extrémité interne des 2me-3me-4me espaces intercostaux gauches, surtout protosystoliques, contemporains de l'éjection maxima dans l'artère pulmonaire. Ces souffles sont accrus par l'exercice, l'administration de vasopresseurs, mais aussi dans le décubitus, tous facteurs augmentant le retour veineux et le volume d'éjection du ventricule droit (54). La phonocardiographie intra-cardiaque les localise dans l'artère pulmonaire. On les a retrouvés avec une fréquence de 100 % chez 108 enfants étudiés (65). Ils sont, par conséquent, constants chez l'enfant.

En l'absence de toute anomalie grossière (shunts, valvulopathies, anémie, dilatation de l'artère pulmonaire), la proximité de l'artère pulmonaire de la paroi ne suffit pas à en expliquer l'existence. La vélocité importante du courant sanguin dans la chambre de chasse du ventricule droit jouerait un rôle dominant. On attribue à ces souffles généralement les qualificatifs de "fonctionnels" ou d'"innocents".

FROMENT et GONIN ont soutenu la responsabilité de défauts de développement de l'infundibulum pulmonaire (38). Une sténose infundibulaire modérée serait à l'origine d'un certain nombre de ces souffles fonctionnels.

Il est raisonnable de penser que certains de ces souffles prennent naissance dans les artères pulmonaires à la faveur de chutes de pression telles qu'on en observe dans les rétrécissements vasculaires (53). La bénignité habituelle de ces malformations ne modifierait pas l'excellent pronostic qui est attaché à ces souffles. Cette hypothèse ne repose que sur des preuves peu nombreuses. En raison de la latence fonctionnelle parfaite, de l'inutilité de toute thérapeutique, les explorations intra-cardiaques sont rarement entreprises sur la seule indication d'une anomalie sthétacoustique généralement considérée comme inorganique.

Plusieurs auteurs (33-53-85-91) ont présenté comme des sténoses artérielles des cas comportant des souffles de ce type associés à de très faibles chutes de pression dans l'artère pulmonaire. Nous avons retrouvé de nombreux cas semblables dans le Service de notre Maître le Professeur P. SOULIE. En l'absence d'autres arguments, il nous paraît impossible d'affirmer l'organicité de tels gradients. Il n'est pas moins vrai que des rétrécissements authentiques ne se traduisent pas par des chutes de pression supérieures. Il en résulte qu'avec les critères que nous avons pris, dans le but d'éviter des diagnostics abusifs, un certain nombre de rétrécissements authentiques ne peuvent être prouvés par les seules données hémodynamiques.

Qu'elles soient ou non le reflet de rétrécissements organiques, des chutes de pressions légères sont fréquemment rencontrées dans l'artère pulmonaire ou dans ses branches. On sait, d'autre part, que de nombreux souffles dits fonctionnels naissent dans l'arbre vasculaire pulmonaire, la phonocardiographie intracardiaque l'a montré. Il est vraisemblable que l'existence de ces souffles est liée à ces chutes de pression. On peut en conclure qu'un nombre indéterminé de souffles siégeant sur l'aire pulmonaire sont en rapport avec des rétrécissements bénins des artères pulmonaires.

II.- Les souffles systoliques des compressions extrinsèques de l'artère pulmonaire.

Ces soi-disants "souffles innocents" sont parfois les premiers signes d'affections redoutables. Mais ils sont également observés avec une grande fréquence au cours des déformations thoraciques.

a)- Le thorax en entonnoir exerce une compression élective sur le ventricule droit et l'artère pulmonaire. Un souffle tout à fait comparable aux souffles obtenus au cours des compressions expérimentales de l'artère pulmonaire est alors constamment entendu (57). Dans

les cas bénins, il disparaîtrait en inspiration profonde. Dans un cas personnel, alors que de légères chutes de pression furent relevées à l'origine du tronc pulmonaire et de l'artère pulmonaire gauche, la microsonde mettait en évidence un souffle systolique dans le tronc pulmonaire.

b)- Certaines tumeurs péricardiques se manifestent par un souffle systolique siégeant aux deuxième et troisième espaces intercostaux gauches, s'accompagnant d'un frémissement. Dans un cas de mésothéliome intra-péricardique (89), une chute de pression systolique de 47 mm. existait entre le ventricule droit et l'artère pulmonaire. L'exérèse de la tumeur fut suivie de la disparition du souffle.

c)- Les tumeurs du médiastin antérieur, dans de rares observations, reproduisent un tableau clinique comparable (56 - 72). Le souffle et le frémissement, dans des cas de tératome malin (39) ou de tumeur hodgkinienne (92), présentaient une évolution parallèle à celle de la néoformation.

d)- Certains anévrismes aortiques donnent des signes de compression semblables de l'artère pulmonaire (11-40). Au souffle systolique de l'aire pulmonaire, s'ajoutent un syndrome électrique de surcharge ventriculaire droite et l'existence de chutes de pression parfois importantes dans l'arbre vasculaire pulmonaire (27 - 66).

III.- Les thromboses des gros troncs pulmonaires.

Des obstructions thrombotiques de l'artère pulmonaire se manifestent parfois par un souffle évoquant une sténose artérielle pulmonaire, tel ce cas de thrombose post-traumatique de la bifurcation de DIMOND (26), où le souffle rude du deuxième espace gauche irradiait largement à l'hémithorax gauche et au creux sus-sternal. A l'intervention, on constata qu'il ne persistait qu'un étroit chenal dans l'artère pulmonaire gauche. La branche droite était complètement obturée.

Les thromboses organisées des gros troncs pulmonaires sont pourtant fort rares (50 - 51). LAUFER, en 1956, en comptait une dizaine de cas publiés. Selon certains auteurs (33), de telles thromboses, reperméabilisées, pourraient être à l'origine d'un certain nombre de sténoses, considérées par la plupart comme des malformations congénitales.

La même hypothèse pathogénique a d'ailleurs été avancée pour les accidents en forme de valvule parfois retrouvés dans les artères pulmonaires (73).

De nombreux arguments, en ce qui concerne les cas que nous avons étudiés, vont à l'encontre d'une telle théorie. La quasi-totalité des sujets atteints étaient âgés de moins de dix ans au moment de l'examen. Aucun antécédent thrombo-embolique n'a été rapporté chez eux. La thrombose in situ de l'artère pulmonaire chez des enfants a été signalée : elle est vraiment exceptionnelle (50). Dans 75 % des observations que nous avons rassemblées, coexistaient d'autres malformations cardiaques.

On conçoit néanmoins que la séméiologie voisine de ces thromboses puisse engendrer la confusion.

IV.- Les souffles continus.

De nombreuses anomalies congénitales ou acquises, cardiaques ou vasculaires, sont susceptibles de se manifester par des souffles continus. Schématiser des critères différentiels à propos de chacune de ces étiologies est une entreprise difficile ; bien souvent, le diagnostic n'est tranché qu'au cours des explorations hémodynamiques ou par l'angiocardiographie. D'autre part, un souffle continu peut être entendu dans toutes les variétés topographiques des sténoses des branches pulmonaires, depuis la bifurcation jusqu'à la périphérie. Le siège, de ce fait, peut en être extrêmement variable.

A)- Les souffles des rétrécissements périphériques sont entendus habituellement dans les champs pulmonaires.

En l'absence de cyanose, ils n'évoquent guère le diagnostic d'anévrismes artério-veineux pulmonaires dont les souffles sont généralement très difficiles à percevoir.

Des souffles semblables, souvent assez intenses et largement perçus, existent dans les hémi-truncus, qu'ils soient isolés ou associés à une tétralogie sévère ("Hyper Fallot"). Dans la première éventualité, l'absence de surcharge ventriculaire droite électrique permet de les distinguer des sténoses artérielles pulmonaires (84 B).

Lorsque la circulation pulmonaire est très développée, un souffle continu est entendu dans les deux champs pulmonaires au cours du truncus arteriosus. Dans ce cas, la cyanose est relativement discrète. Une surcharge ventriculaire droite est fréquente. Le diagnostic peut être fait lorsque la silhouette cardiaque est évocatrice ; sinon, le cathétérisme est indispensable.

Le contexte clinique identifie aisément les souffles naissant de la circulation collatérale intercostale au cours des coarctations aortiques.

Mais ces signes peuvent apparaître en tout point du thorax, en rapport avec une fistule congénitale ou post-traumatique des vaisseaux pariétaux (intercostaux, mammaires internes).

B)- Le souffle peut siéger dans les premiers espaces intercostaux.

A gauche, il est impossible, cliniquement, de ne pas le rattacher à la persistance d'un canal artériel qui en est la cause de beaucoup la plus fréquente.

Les souffles sous-claviculaires droits connaissent d'autres origines. La plus commune est constituée par les souffles veineux (le "rouet cave"),parfois très intenses, identifiés facilement parce qu'ils disparaissent à la compression des grosses veines cervicales ou lors de la rotation de la tête. Les retours veineux anormaux complets dans l'oreillette droite ont la même traduction clinique parfois : dans les cas typiques, l'image en huit de chiffre permet de les reconnaître aisément. Dans les syndromes obstructifs des branches de la crosse aortique, les souffles sont plutôt entendus à la base du cou.

C)- Les souffles plus bas situés sur le précordium connaissent habituellement d'autres origines. Cependant, des variations topographiques sont possibles. Certaines des lésions suivantes peuvent se manifester en des foyers ectopiques.

C'est le cas, en particulier, des communications entre les artères coronaires, d'une part, et, d'autre part, le sinus coronaire, les cavités droites ou l'artère pulmonaire (22) où le souffle siège parfois à droite du sternum : il est souvent prédominant dans la diastole. Les dilatations anévrismales congénitales des coronaires sont parfois à l'origine de souffles superficiels.

Dans les ruptures du sinus de Valsalva dans les cavités droites, le souffle siège habituellement dans les 3me et 4me espaces, plus souvent à gauche qu'à droite, et est renforcé également pendant la diastole (45).

Les fistules aorto-pulmonaires sont, en règle, à l'origine de souffles continus très intenses. De même, on ne discuterait guère ces doubles souffles tels qu'ils sont observés lorsqu'une insuffisance aortique ou pulmonaire coexiste avec une anomalie responsable d'un souffle systolique (6).

Cette énumération rapide et sans doute incom-

plète n'a d'autre but que de rappeler que les souffles continus thoraciques peuvent être entendus dans des circonstances très différentes. Le plus souvent, l'étiologie ne peut être identifiée qu'avec le recours aux examens endo-cavitaires.

Qu'il nous suffise de rappeler que les sténoses des artères pulmonaires doivent prendre place parmi les nombreux diagnostics que ces signes sthétacoustiques doivent faire discuter. Ce n'est que lorsque coexistent des signes d'hypertension pulmonaire ou lorsque le siège et les irradiations de ces souffles sont typiques, que le diagnostic pourra être suspecté fortement dès l'étape clinique.

V.- Problèmes d'interprétation hémodynamique.

L'interprétation des variations de pression dans l'arbre artériel pulmonaire est difficile. Le diagnostic hémodynamique des rétrécissements des artères pulmonaires est semé d'embûches. De nombreuses erreurs sont possibles.

A)- Erreurs par défaut.

1- Sténoses insuffisamment serrées.

WILLIAMS et ses collaborateurs (91) ont établi, à la suite de travaux expérimentaux, qu'une réduction de moitié du diamètre vasculaire est nécessaire pour obtenir une chute de pression de 9 mm. au niveau de la constriction exercée, lorsqu'il s'agit d'un vaisseau où un fluide ayant le même poids spécifique que le sang circule à une vitesse de 40 cm. par seconde sous une pression moyenne de 12 mm. Hg, dans le segment situé en amont, c'est-à-dire dans les conditions qui règnent dans l'artère pulmonaire.

Il en ressort qu'une sténose moins serrée serait à l'origine de chutes de pression inappréciables.

2- Insuffisance des pressions en amont.

Lorsque, sur un même vaisseau, une sténose serrée est suivie d'une sténose moins sévère, la gêne apportée à la circulation par la sténose distale devient négligeable par rapport aux effets du premier obstacle. Si celui-ci est responsable d'un effondrement de pression, le deuxième rétrécissement devient inapparent en ce qui concerne les investigations hémodynamiques. Cette situation requiert évidemment l'existence d'un certain rapport entre le degré de striction des deux rétrécissements.

Les conditions favorables à l'effondrement des pressions dans le segment compris entre les deux sténoses ont été réalisées plusieurs fois dans les cas étudiés. En présence d'un rétrécissement valvulaire ou infundibulaire serré, il ne faut plus compter sur les signes hémodynamiques pour le dépistage des anomalies artérielles distales. Celles-ci sont, par contre, révélées lors de la levée du premier barrage (Cas 2 de WILLIAMS) ou à la faveur de la création d'un shunt dans le segment intersténotique (Obs. II).

Cette défaillance de l'exploration hémodynamique ne doit pas être oubliée en présence de tétralogies ou de sténoses pulmonaires orificielles. En l'absence d'angiocardiographie, on s'expose à des surprises opératoires ou à des déceptions, lorsque la seule cure du rétrécissement proximal aura été réalisée.

3- Diagnostic erroné du siège de la sténose.

Cette erreur fut presque constante au cours des cathétérismes, en ce qui concerne les rétrécissements sus-valvulaires. Nous avons déjà insisté sur la nécessité de saisir, sur la courbe de retrait, une chambre intermédiaire de pressions. Nous n'y reviendrons pas.

B)- Erreurs par excès.

De nombreux facteurs sont susceptibles de faire varier la pression dans les artères pulmonaires en l'absence de toute réduction organique de leur calibre.

1- Les changements de direction.

Des chutes de pressions de 5 à 15 mm. sont d'observation courante quand le cathéter s'engage dans une branche de division. Il est absolument impossible de poser, sur ce seul argument, un diagnostic de modification anatomique.

2- Les jets.

Les colonnes liquides éjectées de sténoses punctiformes constituent des zones de hautes pressions qui ne doivent pas être interprétées inconsidérément. La même remarque s'applique aux fistules aorto-pulmonaires et aux canaux artériels. D'autre part, en cas de gros débit dans la circulation pulmonaire, une fraction beaucoup plus importante du flux sanguin peut s'engager dans la branche gauche, située souvent dans le prolongement du tronc : ce phénomène est parfois à l'origine de différences de pression notables entre les deux branches.

3- L'existence de débits importants.

Les shunts gauche-droite déterminent des augmentations de débit parfois considérables dans la circulation pulmonaire. Ces gros débits sont capables d'accroître les différences de pression que crée la conformation des artères pulmonaires à l'état physiologique. L'interprétation de ce fait devient souvent malaisée. On doit exiger, en l'occurrence, des différences de pression plus importantes pour être en droit d'affirmer l'organicité d'un rétrécissement vasculaire. Une chute de pression de 30 mm. nous paraît, pour le moins, indispensable.

4- Le blocage dans le capillaire pulmonaire.

WILLIAMS fait remarquer qu'une brusque élévation de la pression est observée lorsqu'on retire le cathéter de sa position bloquée dans le capillaire: ce qui pourrait faire porter le diagnostic erroné de sténose périphérique. Par l'oxymétrie, il est possible (91) de déterminer la position du cathéter, puisque, bloqué dans le capillaire, il retire un sang complètement saturé. Un autre moyen de repérage peut être

fourni par la microsonde : dans le capillaire pulmonaire, aucun souffle n'est enregistré. Néanmoins, il est possible que la sonde, lorsqu'elle se bloque dans certaines sténoses périphériques très serrées, supprime la production de tout souffle.

5- Les blocages sur une paroi vasculaire.

Le même auteur souligne que les faux blocages contre une paroi vasculaire constitue une autre cause d'erreur. On sait, en effet, que lorsque les rétrécissements sont très serrés, les courbes distales apparaissent très modifiées, comme amorties, difficilement identifiables. La microsonde est précieuse, là encore : lorsqu'elle enregistre un souffle en même temps que de telles pressions, elle affirme que l'extrémité du cathéter est réellement dans la lumière vasculaire. On sait que, dans les micromanomètres, le son est recueilli à l'extrémité de la sonde.

Ces considérations aboutissent à une apparente contradiction. Certains auteurs affirment que des réductions importantes de calibre n'aboutissent qu'à la création de faibles chutes de pression. D'autre part, des différences beaucoup plus importantes sont observées parfois dans les conditions physiologiques : ce qui nous a amené à exiger comme critère hémodynamique des chutes de l'ordre de 30 mm. Hg.

Il en résulte qu'un certain nombre de rétrécissements artériels pulmonaires ne peuvent être démontrés par les seuls arguments hémodynamiques. Cette position peut cependant être nuancée en fonction des différents débits qui peuvent être observés. Il semble que l'on puisse être moins exigeant en présence de débits normaux. De toute façon, des chutes tensionnelles inférieures à 15 mm. ne nous paraissent pas devoir être prises en considération.

C)- Les hypertensions pulmonaires d'allure primitive.

La plupart des sténoses périphériques multi-

ples empruntent le masque d'hypertensions pulmonaires d'allure primitive.

Elles en réalisent le tableau clinique. Dyspnée et cyanose d'effort ne sont pas rares. Parfois, aucun souffle n'est retrouvé dans la région précordiale. Le deuxième bruit pulmonaire est souvent exagéré. La silhouette cardiaque, l'électrocardiogramme témoignent de l'existence d'une hypertrophie ventriculaire droite. Le cathétérisme accroît encore la confusion. Les chutes de pressions périphériques sont rarement mises en évidence. Nous avons insisté sur les difficultés d'identification de courbes artérielles post-sténotiques. Le diagnostic hémodynamique, dans la majorité des observations publiées, fut celui d'hypertension pulmonaire d'allure primitive.

A la lumière des cas de sténoses multiples périphériques antérieurement rapportés, on est autorisé à avancer que ces malformations sont responsables d'un certain nombre d'hypertensions pulmonaires congénitales : leur recherche devrait être alors systématique. Le diagnostic repose, rappelons-le, sur la constatation de souffles systoliques ou continus dans les champs pulmonaires, sur la mise en évidence d'images caractéristiques grâce à l'angiocardiographie sélective ; la phonocardiographie intra-cardiaque peut aider à la compréhension des signes hémodynamiques, en permettant un meilleur repérage de la position du cathéter.

L'ensemble séméiologique réalisé par les sténoses périphériques multiples amène à discuter de nombreux diagnostics chez le sujet jeune :

- la transposition corrigée des gros vaisseaux en raison de l'éclat du deuxième bruit au foyer pulmonaire et la saillie de l'arc moyen ; mais, le plus souvent, l'axe électrique est dévié à gauche et il existe une surcharge ventriculaire gauche ;

- la dilatation idiopathique de l'artère pulmonaire ; mais, dans les sténoses artérielles, l'artère pulmonaire ne présente jamais cet aspect monstrueux, le deuxième bruit pulmonaire est normal et il n'y a pas d'hypertension pulmonaire ;

- les "canaux artériels avec hypertension pulmonaire" reconnus sur la distribution de la cyanose ;

- les shunts gauche-droite avec hypertension pulmonaire modérée où la vascularisation pulmonaire est surchargée ;

- les hypertensions pulmonaires d'origine anoxique que réalisent la maladie emphysémateuse et les blocs alvéolo-capillaires ;

- les thromboses des artères périphériques, auxquelles certains ont voulu rattacher l'origine des sténoses vasculaires ;

- les hypertensions congénitales primitives en rapport avec un défaut de l'involution vasculaire physiologique, qui sont des diagnostics d'élimination.

VI.- Les hypoplasies pulmonaires.

En 1938, OPPENHEIMER (64) rapporta l'observation anatomique d'une hypoplasie de l'artère pulmonaire droite et de la lobaire inférieure gauche. Une calcification extensive de la média au niveau de l'artère pulmonaire et de l'aorte singularise ce cas.

La plupart des auteurs considèrent qu'il s'agissait, dans la publication d'OPPENHEIMER, d'une sténose des deux branches pulmonaires. En fait, le rétrécissement du calibre vasculaire était étendu à toute la branche droite et, en ce qui concerne la lobaire inférieure gauche, toute la partie de cette artère comprise entre sa naissance et sa disparition dans le hile pulmonaire.

Nous pensons que ces malformations doivent être distinguées des rétrécissements des artères pulmonaires ; elles réalisent des altérations diffuses pouvant intéresser la totalité d'un arbre artériel, du moins d'un des deux poumons. Aucune solution chirurgicale ne saurait leur être opposée.

Cette distinction est évidemment schématique. Les sténoses périphériques multiples sont presque toujours associées à des hypoplasies de territoires voisins. Certains rétrécissements étendus sur de longs segments artériels forment des anomalies intermédiaires. L'individualité des rétrécissements typiques n'en est pas moins marquée, avec leurs chutes de pressions brutales, les strictions brusques suivies de dilatations post-sténotiques.

Le cadre des hypoplasies artérielles pulmonaires a été peu étudié. La séméiologie en est mal connue. Les aspects angiocardiographiques sont les plus caractéristiques. Les publications des dernières années réunissent généralement dans la même étude des cas d'hypoplasie ou d'aplasie de l'artère pulmonaire.

Nous évoquerons rapidement, pour l'opposer à celui des sténoses artérielles pulmonaires, le tableau constitué par les aplasies pulmonaires.

VII.- Les aplasies artérielles pulmonaires.

Neuf cas anatomiques d'aplasie ou d'hypoplasie d'une artère pulmonaire étaient connus en 1952, lorsque MADOFF (55) rapporta la première observation angiocardiographique. FISHER (35), en 1959, comptait vingt cas mis en évidence par ce procédé d'exploration. TABAKIN (83) dénombrait, en 1960, soixante cas d'absence congénitale d'une artère pulmonaire.

Le diagnostic est habituellement possible sur les seules données cliniques.

La symptomatologie fonctionnelle est nulle dans quelques cas. En général, les possibilités d'effort sont limitées. Les hémoptysies ne sont pas rares. Les infections bronchiques itératives sont habituelles.

L'asymétrie thoracique est fréquente. Du côté intéressé, l'expansion thoracique est limitée ; le murmure vésiculaire est affaibli.

On retrouve parfois un souffle systolique dans la région apexienne ou le long du bord gauche du sternum. Le deuxième bruit pulmonaire est inconstamment exagéré.

La radioscopie montre des signes de rétraction pariétale unilatérale ; la cinétique diaphragmatique est diminuée. La vascularisation pulmonaire est réduite de façon évidente ; aucune artère pulmonaire n'est visible en cas d'aplasie ; le fin lacis artériel d'origine bronchique peut être vu sous une bonne pénétration.

L'angiocardiographie objective parfaitement les anomalies. Le développement de la circulation bronchique apparaît au temps aortique.

Au cours des aplasies, les fonctions respiratoires ont été étudiées plusieurs fois (32 - 35). La ventilation des deux côtés est exagérée, même au repos. TABAKIN (83) étudia les fonctions de chaque poumon par la bronchospirométrie séparée. On observe, dans les poumons intéressés, une importante production de CO_2. Dans un cas, l'inhalation d'azote pur du côté touché entraîna une désaturation systémique en oxygène (87 %), alors que la saturation habituelle était normale. Ces derniers résultats témoignent d'une fonction respiratoire négligeable malgré l'absence d'artère pulmonaire. Cette conservation de possibilités fonctionnelles est en rapport avec le développement d'une importante circulation bronchique.

Le retentissement cardiaque est modéré. Il est fonction de deux facteurs : chacun d'entre eux intéresse le ventricule correspondant.

1°)- L'amputation de la moitié du lit vasculaire pulmonaire en présence d'un débit cardiaque normal risque d'entraîner une augmentation de travail du ventricule droit. En fait, le lit vasculaire pulmonaire est capable de s'adapter à des débits trois ou quatre fois supérieurs aux débits habituels sans que la pression pulmonaire n'augmente. Effectivement, en l'absence d'une des deux branches pulmonaires, la pression artérielle

pulmonaire n'est pas accrue au repos. Une légère hypertension pulmonaire est observée à l'effort, témoignant de la diminution des réserves vasculaires (32) : la résistance pulmonaire étant devenue relativement peu variable quel que soit le débit. L'association d'autres affections susceptibles de retentir sur la pression pulmonaire, telles que l'emphysème, entraîne une aggravation considérable de la condition circulatoire.

2°)- Ce développement d'une importante circulation bronchique constitue une menace de surcharge volumétrique du ventricule gauche. L'application du principe de FICK au calcul du débit bronchique a permis à TABAKIN de l'évaluer à 1,8 litre dans un cas (83). Ce chiffre concorde avec l'opinion d'ELDER qui estime que le débit du ventricule gauche est égal aux trois-quarts de celui du ventricule droit.

Cependant, il n'y a pas, habituellement, de signes d'hypertrophie significative de l'un et l'autre ventricules. Cette malformation n'est pas incompatible avec une survie prolongée.

PRONOSTIC ET INDICATIONS THERAPEUTIQUES

Les rétrécissements de l'artère pulmonaire sont connus depuis trop peu de temps pour qu'une expérience suffisante de leur évolution ait pu être acquise. Notre plus ancienne observation date de 1952. On n'a, le plus souvent, aucun renseignement en ce qui concerne l'évolution dans les observations publiées dans la littérature.

On peut seulement essayer de dégager les éléments pronostiques des données séméiologiques qui ont été rapportées. La fréquence d'associations dominantes apporte une complication supplémentaire : le problème est renouvelé lorsque deux anomalies interfèrent.

Le pronostic des rétrécissements de l'artère pulmonaire semble essentiellement lié à l'importance de l'hypertension qu'ils déterminent en amont et au retentissement de cette hypertension sur les cavités droites. En fait, en l'absence de toute expérience antérieure, les prévisions ne peuvent être que conjecturales. Le syndrome hypertension pulmonaire est toléré de façon très variable selon les différentes conditions, fonctionnelles ou anatomiques, qui en sont responsables. La répercussion sur le lit vasculaire pulmonaire, les conséquences cardiaques ne sont pas comparables d'une affection à l'autre, pour un même chiffre tensionnel.

Le nombre trop restreint d'observations rapportées est une autre difficulté. Il n'autorise aucune certitude.

Les possibilités éventuelles de correction chirurgicale constituent un autre facteur capital. Elles

sont liées essentiellement au type topographique.

I.- Les sténoses sus-valvulaires étaient responsables, dans les deux cas isolés que nous connaissons, d'hypertensions modérées dans le ventricule droit (inférieures à 65 mm.). Leur retentissement fonctionnel était limité à une dyspnée au cours des efforts violents. Ce sont les seules anomalies, pourtant, à avoir été attaquées par les chirurgiens, avec de bons résultats, semble-t-il. THROWER et WILLIAMS signalent qu'après l'intervention, une amélioration des possibilités d'effort était manifeste. Dans le cas de THROWER, la chute de pression fut réduite de 32 à 9 mm.

II.- Dans les rétrécissements unilatéraux, nous l'avons vu, une hypertension pulmonaire notable n'existe qu'en présence de shunts gauche-droite à gros débit. La pression dans les autres cas ou après fermeture du shunt n'est pas supérieure à 55 mm. La moyenne des pressions systoliques du ventricule droit se situe autour de 45 mm. Dans les trois cas isolés, elle est inférieure à 40 mm. : aucun signe de surcharge cardiaque n'est constaté et la malformation n'est révélée que par l'existence d'un souffle. La vascularisation pulmonaire est rarement diminuée (trois fois dans 15 cas). Le pronostic ne peut pas être moins favorable que dans les aplasies ou les hypoplasies d'une branche du tronc pulmonaire. L'existence d'un rétrécissement de l'artère pulmonaire droite est cependant une indication de plus à fermer les communications anormales : l'hyperpression qu'elles déterminent alors plus facilement dans le poumon controlatéral constitue une menace certaine pour le lit vasculaire.

III.- Les sténoses des deux branches principales de l'artère pulmonaire étaient responsables d'hypertensions pré-sténotiques très variables, en rapport sans doute avec une sévérité très inégale des strictions d'un cas à l'autre.

Dans le cas de POWELL, la pression ventri-

culaire droite n'excède pas 35 mm. : la symptomatologie fonctionnelle est nulle. Dans nos deux observations (X-XI), l'hypertension en amont atteint 120 mm. La dyspnée et les signes électriques de surcharge ventriculaire droite ne furent notés que dans le cas où coexistait un retour veineux anormal total. Ces fortes pressions dans la partie proximale des vaisseaux pulmonaires peuvent constituer une hypothèque pour l'avenir.

La situation, dans cette variété topographique, est cependant bien inégale d'un cas à l'autre. L'expérience de notre observation II doit rester présente à l'esprit : malgré l'existence d'une sténose de l'origine des deux branches, l'opération de POTTS ne fut pas, dans une tétralogie, un obstacle à une amélioration fonctionnelle considérable. La dyspnée disparut, la cyanose devint imperceptible. Dans les années qui suivirent, se développèrent un syndrome périphérique d'insuffisance aortique et une surcharge ventriculaire gauche témoignant d'un gros débit de la fistule. Ces constatations sont incompatibles avec l'existence d'un obstacle serré sur la voie artérielle.

IV.- <u>En ce qui concerne les sténoses périphériques multiples</u>, les prévisions semblent devoir être beaucoup plus réservées.

La latence fonctionnelle, même en dehors de toute association, est plus rare. La dyspnée d'effort est signalée dix fois dans les quinze cas connus, associée six fois à une cyanose d'effort. Les signes radiologiques et électriques d'hypertrophie ventriculaire droite sont présents dans dix observations. Dans la moitié des cas, la pression ventriculaire droite est supérieure à 90 mm. : les anomalies sont étendues dans la même proportion à la totalité des lobaires.

Une hypertension pulmonaire sévère est créée par un obstacle organique et diffus. Les rétrécissements sont parfois étagés sur le même vaisseau. Ils paraissent peu accessibles à la chirurgie.

Seul, l'avenir nous apprendra dans quelle

mesure cette hypertension de la petite circulation sera supportée par le ventricule droit. Son importance justifie certaines craintes. La gêne fonctionnelle, pour fréquente qu'elle soit dans les cas rapportés, n'en est pas moins discrète, habituelle et compatible avec une existence à peu près normale. Chez le malade qui est suivi dans le Service depuis 1952 (XII), la dyspnée ne s'est légèrement majorée qu'à la faveur d'une endocardite bactérienne.

Au total, porter un pronostic des rétrécissements des artères pulmonaires, c'est supputer les risques d'apparition d'une insuffisance ventriculaire droite ; c'est aussi en discuter les possibilités thérapeutiques. Des considérations qui précèdent, ressortent quelques indications très générales.

Les sténoses périphériques multiples semblent situées au-dessus des ressources chirurgicales. Par leurs conséquences hémodynamiques, elles constituent la variété topographique certainement la plus sévère, bien que les modalités évolutives n'en soient pas prévisibles. Il serait souhaitable, dans ces cas, plus que jamais, de supprimer tous les shunts gauche-droite associés, dans l'espoir qu'une part de l'hypertension pulmonaire est en rapport avec le gros débit dont ils sont responsables. Les progrès de la chirurgie thoracique permettront peut-être, un jour, d'autres audaces.

A l'opposé, les rétrécissements isolés de l'artère pulmonaire droite ne nous paraissent pas mériter une sanction thérapeutique particulière, si ce n'est la fermeture des shunts gauche-droite associés ; le risque opératoire paraît disproportionné avec le retentissement de ces anomalies sur les pressions en amont et sur la vascularisation du poumon intéressé.

L'attitude, en présence des rétrécissements affectant le tronc principal ou les deux branches, devrait être plus éclectique. L'abstention est raisonnable en présence d'hypertensions ventriculaires droites modérées. On devrait observer, dans ces cas, la même ligne

de conduite que vis-à-vis des sténoses orificielles peu serrées. Le bénéfice que l'on peut escompter de l'intervention ne peut être que modeste lorsque les pressions ventriculaires sont inférieures à 50 mm. Nos cas de rétrécissements des deux troncs mériteraient peut-être un traitement actif en raison de la forte hypertension qui en résulte.

Ce ne sont pas les cas les plus fréquents. Dans notre courte série de rétrécissements isolés des gros troncs, à l'exclusion des sténoses périphériques multiples, la pression systolique, six fois sur huit, est inférieure à 60 mm. dans l'artère pulmonaire. Cette hypertension modérée est corroborée par une symptomatologie fonctionnelle des plus modestes. Lorsque coexiste un obstacle serré en amont, les rétrécissements artériels pulmonaires sont habituellement incapables de développer une deuxième chute de pression.

De telles anomalies, dans les cas qui ont été publiés, ne paraissent pas susceptibles d'avoir une incidence fâcheuse sur l'avenir des sujets atteints. Une réputation de relative bénignité pourrait leur être réservée.

TRAITEMENT

Le traitement d'un rétrécissement vasculaire ne peut être que chirurgical. Lorsqu'une attaque directe des anomalies est impossible, la thérapeutique est seulement palliative : ce pourrait être celle d'une éventuelle insuffisance ventriculaire droite : nous n'y insisterons pas.

H. TAUSSIG a pu écrire : "En 1960, il n'y a pas de solution satisfaisante" (84 bis). Nous ne pouvons que rapporter brièvement les quelques tentatives chirurgicales ou expérimentales qui ont été publiées.

Les rétrécissements sus-valvulaires sont les seuls à avoir été abordés par les chirurgiens. Le diagnostic n'en fut d'ailleurs fait, dans ces cas, qu'au cours de l'intervention. Le plus souvent, la thérapeutique dut être improvisée et rapide, puisque aucune circulation extra-corporelle n'avait été prévue (75 - 91). Il n'en est pas ainsi pourtant dans notre cas I : la sténose sus-valvulaire fut découverte au cours de l'exploration du pédicule, alors qu'on se préparait à une attaque directe d'une tétralogie sans circulation extra-corporelle. Après la réparation, couronnée de succès, des malformations cardiaques, la dilatation du rétrécissement du tronc pulmonaire à la pince de Kelly fut jugée suffisante par le chirurgien. Le même geste fut effectué par SCHUMACHER (75).

THROWER (85) décrit, à l'aide de schémas, le procédé qu'il utilisa sous hypothermie simple sur la même anomalie. Une incision longitudinale de la paroi vasculaire fut faite sur le segment sténosé, le débordant légèrement en haut et en bas. Les lèvres de l'incision

furent ensuite suturées, mais de façon que la direction de celle-ci devînt horizontale : les extrémités supérieure et inférieure étant réunies face à face. Cet artifice pallie l'étranglement localisé du calibre vasculaire. On comprend mal son indication lorsque existe surtout un diaphragme. Lorsque les deux modifications anatomiques coexistent, l'idéal serait, comme dans la coarctation aortique, de faire une résection de la partie sténosée, suivie de la suture bout à bout des deux tranches de section. Cette technique délicate nécessiterait un arrêt complet de la circulation. Les indications devraient en être soigneusement pesées ; les sténoses sus-valvulaires que nous connaissons étaient à l'origine d'hypertensions modérées du ventricule droit. Une technique telle que la circulation extra-corporelle est encore grevée d'une mortalité non négligeable. Elle ne saurait être appliquée qu'au traitement de malformations sévères.

Le problème posé par les rétrécissements des deux branches apparaît aussi complexe. Leur correction n'est pas possible sans le secours de greffes. HURWITT (47bis) a décrit, en 1958, un procédé permettant de se passer de la circulation extra-corporelle. Un greffon est réuni au tronc pulmonaire par une anastomose latéro-latérale. Ses deux extrémités sont suturées successivement aux bouts distaux de chacune des deux branches pulmonaires. La perfusion d'au moins un des deux poumons est assurée à tout moment. L'expérimentation sur des chiens était en cours.

Il serait capital d'opposer à ces malformations une solution chirurgicale. La plupart sont associées à des tétralogies dont on sait que le traitement idéal est la correction directe. Le bénéfice n'en serait total que si l'on s'attaque également à l'anomalie artérielle.

Les obstacles multiples que constituent les rétrécissements des artères lobaires paraissent peu surmontables. La nécessité de prothèses complexes, d'anastomoses multiples, confère à cette chirurgie un caractère d'exceptionnelle difficulté. Le pronostic vraisemblablement sévère de ces sténoses multiples devrait susci-

ter pourtant d'audacieuses entreprises.

Mais l'atteinte fréquente d'artères de moindre importance, la coexistence à peu près constante d'aplasies ou d'hypoplasies de territoires voisins placent ces malformations au-dessus de toute ressource thérapeutique.

Les rétrécissements des gros troncs pulmonaires sont souvent assez peu serrés. Les cas les plus sévères ouvrent cependant un champ nouveau à l'expérimentation. Leur cure chirurgicale constitue une nécessité nouvelle.

OBSERVATIONS

OBSERVATION I

MAR... André, 7 ans - Hospitalisation le 2 Mai 1960.

Cardiopathie découverte à l'âge de 6 ans, à l'occasion d'un examen systématique ; mais la cyanose et la dyspnée datent de la première enfance.

Etat trophique satisfaisant. Cyanose des extrémités et de la face avec paroxysmes. Hippocratisme digital. Dyspnée d'effort marquée. Accroupissement de fréquence croissante. Soif importante. Fatigabilité. Hémogramme : 5.000.000 d'hématies.

Voussure thoracique prédominant au quatrième cartilage droit.

Examen cardiaque :

Frémissement systolique discret au quatrième espace intercostal gauche.

Coeur régulier.

Souffle systolique, intense (4/6), maximum au 4me EIG, irradiant le long du bord gauche du sternum, à la pointe, à droite, dans le dos, de timbre rude.

Deuxième bruit bien frappé, entendu partout, non dédoublé.

T.A. : 8,5-6.

Examen radioscopique :

Coeur de volume normal.

Morphologie normale.
Pas d'anomalie des artères pulmonaires ni de la vascularisation pulmonaire.

Electrocardiogramme :

Rythme sinusal.
Axe frontal de QRS à + 140°
Forte hypertrophie ventriculaire droite.

Cathétérisme droit le 12-5-1960 :

V.C.S.		15,2
O.D.	8/4 (5)	15,5
V.D.	100/2	15,5
A.P.	17/10 (13)	16,7
Aorte	100/70 (86)	20,2 (91 %)

Passage du ventricule droit dans l'aorte.

Conclusion : Tétralogie avec rétrécissement valvulaire (chute de pression brutale après le franchissement des sigmoïdes pulmonaires. Présence de dépressions systoliques dans l'artère pulmonaire).
Communication interventriculaire avec dosages encore hétérogènes dans l'artère pulmonaire.

Angiocardiographie veineuse axillaire droite

O.D. normale.
V.D. cavité légèrement augmentée.
Opacification immédiate :
1/- d'une aorte à cheval de trajet normal ;
2/- du défilé infundibulaire variant légèrement entre les systoles et les diastoles. On peut préciser l'emplacement de l'orifice pulmonaire et probablement d'une petite chambre sous-valvulaire.

A partir de cet orifice, le tronc artériel pulmonaire paraît très réduit, presque inexistant. La branche A.P.D. est normale. On note, au bord supérieur de sa partie moyenne, l'existence de l'empreinte de la partie ascendante de la crosse aortique.

On devine mal la branche gauche de l'artère pulmonaire.

La circulation pulmonaire droite est normale. La circulation pulmonaire gauche est très diminuée.

L'O.G. apparaît à la troisième seconde, de volume normal.

Le V.G. se superpose sensiblement au V.D. Réopacification certaine de l'O.D.

Conclusion :

Tétralogie de Fallot.

Rétrécissement infundibulaire avec petite chambre sous-orificielle.

Hypoplasie probable du tronc A.P.

Branche droite normale. Circulation pulmonaire gauche diminuée.

Communication interauriculaire.

Extrait du compte rendu opératoire, le 23-9-1960 (Dr. SERVELLE).

Circulation extra-corporelle. Hypothermie profonde.

A l'ouverture du sac péricardique : aspect typique de tétrade avec une grosse aorte et un tronc pulmonaire diminué de diamètre.

Passage d'une soie sous l'aorte. On constate, à ce moment, que l'A.P., qui est nettement plus postérieure que l'aorte, présente une anomalie à 2 cm. au-dessus des valves.

Passage de soies sous les veines caves. Mise en place des sondes artérielles et veineuses. Mise en route de la pompe. Refroidissement du coeur à 16°. Arrêt du coeur à 23°.

Ouverture du V.D.- Il n'existe pas de véritable rétrécissement de l'infundibulum, mais une hypertrophie notable de l'éperon de Wolff, ainsi que de la paroi antérieure.

On résèque l'éperon de Wolff et une partie de la paroi antérieure pour obtenir une bonne chambre de chasse.

Les valves pulmonaires sont normales, mais, en

passant une pince de Kelly dans l'A.P., on constate qu'il existe une coarctation de l'artère pulmonaire à 2 cm. au-dessus des valves. Cette coarctation cède bien à la dilatation.

Fermeture de la C.I.V. qui est de bon volume par une plaque d'Ivalon.

Fermeture du V.D.- Remise en route de la pompe. Réchauffement. Le coeur repart spontanément.

Deuxième séjour le 19-10-1960 :

La cyanose a disparu.

Auscultation inchangée (gros souffle systolique avec un maximum peut-être un peu plus haut situé).

En scopie, coeur légèrement augmenté de volume (léger débord droit).

Electrocardiogramme:
Axe de QRS : 180°.
Bloc de branche droit.
Hypertrophie ventriculaire gauche.

o
o o

OBSERVATION II

AUD... Claudette, 7 ans - Admise le 18 Novembre 1952.

Cardiopathie découverte rapidement (cyanose précoce).

Cyanose discrète des extrémités, s'exagérant au froid et à l'effort.

Pas d'hippocratisme. Dyspnée d'effort modérée. Pas d'accroupissement. Pas de polyglobulie.

Enfant sourde et muette. Thorax en carène.

Examen cardiaque :

Pas de frémissement.

Souffle systolique d'intensité moyenne, à maximum sous-claviculaire gauche, irradiant peu le long du bord gauche du sternum, très légèrement à droite et dans le dos.

Léger éclat du deuxième bruit.

T.A. : 9-5.

Examen radioscopique :

Léger débord droit. Pointe légèrement relevée. Arc moyen petit, rectiligne, immobile.

Fenêtre pulmonaire probable.

A.P.D. d'aspect normal de face, immobile.
A.P.G. augmentée de calibre, ni battante, ni expansive. Vascularisation pulmonaire normale.

Electrocardiogramme :

Rythme sinusal.
Axe frontal de QRS à + 170°.
Hypertrophie ventriculaire droite discrète.

Cathétérisme droit le 22-11-1952 :

		O2	
V.C.S.		13,3	
O.D.	8/3	13,5	
V.D.	90/-5	14,5	
A.P.	10/±5	14,5	
A.F.	90/65	17,9	Saturation 86 %

Courbe infundibulaire entre l'A.P. et le V.D.

Angiocardiographie sélective le 1/12/1952 :

Injection dans la chambre de remplissage du V.D.
V.D. augmenté de volume, arrivant à 1 cm. de la pointe.
Orifice pulmonaire bien visible.

Puis tronc pulmonaire court, de largeur normale, se projetant sur le cliché par son axe.

La naissance des deux branches est bien visible, marquée par un rétrécissement net de leur diamètre : 6 mm. à droite, 8 mm. à gauche.

La branche droite s'élargit progressivement et affecte, dans son premier segment, un aspect biseauté dont la pointe se raccorde au tronc, le biseau étant formé aux dépens du bord inférieur oblique en bas et à droite, tandis que le bord supérieur est horizontal. La dilatation sus-stricturale est discrète (12 mm.).

La branche gauche est également rétrécie à son origine. Son diamètre s'accroît ensuite de façon progressive avec un aspect curviligne de son bord supérieur. Il existe également une dilatation sus-stricturale (14 mm.). Le bord supérieur de l'A.P.G. dessine avec le bord supérieur du tronc un angle obtus ouvert en haut et à droite.

Les origines des deux branches sont marquées par un sillon en rapport avec la différence de tonalité entre elles et le tronc principal.

Les branches de deuxième et troisième ordre sont normales, de même que la vascularisation périphérique.

L'aorte est injectée en même temps que l'artère pulmonaire. Elle passe à gauche de la trachée.

Conclusion :
Tétralogie de Fallot.
Sténose de l'origine des deux branches pulmonaires.

Intervention le 7-1-1953 (Pr. MATHEY)

Artère pulmonaire gauche de gros calibre, battant un peu, mais plate, avec un thrill. Pour des raisons anatomiques (crosse aortique très haute), le Blalock est impossible. On réalise une anastomose de Potts typique.

L'enfant est revue après l'intervention, en Octobre 1953 et en Février 1955.

Très nette amélioration fonctionnelle : aucune

dyspnée, cyanose très discrète des extrémités.

Souffle continu intense à siège sous-claviculaire gauche.

Modification de l'axe frontal de QRS qui est à + 130°.

Deuxième hospitalisation en Mai 1956, motivée par l'apparition de signes d'I.V.D.. Syndrome périphérique d'insuffisance aortique.

Cathétérisme droit :

			O2
V.C.S.			12,4
O.D.		11/5 (7)	12,5
V.D.		100/$\frac{3}{8}$	12,9
A.P. tronc	(au-dessus des valves	40	
	(dans le jet	59/30(42)	14,8
A.P.D.		22/16	14,6
Capillaire pulmonaire		(14)	
Aorte		105/52(77)	16,5
			Saturation 89 %

Shunt de 1,3 volume entre V.D. et A.P.

Il a été impossible de cathétériser l'A.P.G.

Conclusion : Apparition d'une chute de pression entre le tronc pulmonaire et l'A.P.D.

Revue le 14/2/1959 :

Bon état.

Souffle continu. Gros éclat de B2.

Scopie : grosse surcharge du poumon gauche. Le droit est clair.

ECG : HVG, apparue récemment.

o

o o

OBSERVATION III

GRI... Olivier, 9 ans - Hospitalisation en Octobre 1960.

Cardiopathie découverte au cours du premier mois (anomalies de la courbe de poids). Cyanose apparue à l'âge d'un an. Infections broncho-pulmonaires fréquentes dans la petite enfance.

Cyanose modérée. Dyspnée d'effort modérée. Accroupissement fréquent après l'effort. Hémogramme : 4.680.000 hématies.

Examen cardiaque :

Léger frémissement sous-claviculaire gauche.
Coeur régulier.
Souffle systolique 5/6, en jet de vapeur, siégeant aux deux premiers E.I.G., irradiant vers le bas le long du bord gauche du sternum, dans l'aisselle et dans le dos.
Le deuxième bruit est affaibli au deuxième E.I.G.
T.A. : 10-6.

Examen radioscopique :

Coeur de volume normal.
Arc moyen gauche creux. Arc inférieur gauche normal.
Artères pulmonaires normales.

Electrocardiogramme :

Axe frontal de QRS à + 110°.
Hypertrophie ventriculaire droite notable avec bloc focal droit.
Hypertrophie auriculaire droite.

Cathétérisme droit le 22-10-1960 :

		O_2
V.C.S.		12,1
O.D.	10/3(6)	12,3
V.D.	100/2(10)	12,5
A.P.	10/8(9)	12,5

		O_2
Aorte	100/80	
Artère axillaire		16,5 (Saturation 91%)

Angiocardiographie sélective le 28-10-1960 :

Injection dans la chambre de remplissage du ventricule droit.

Cavités ventriculaires droites augmentées de volume.

Infundibulum apparemment normal.

Bonne visibilité de l'orifice pulmonaire, de la valvule sigmoïde gauche. Le calibre de l'orifice est bien visible et mesure environ 3 mm.

Le tronc de l'artère pulmonaire n'est pas dilaté. Il est plutôt diminué (13 mm.) et limité dans sa partie supérieure par l'abouchement anormal des branches.

Toutes deux ont à leur naissance une direction située dans le prolongement du tronc principal. La branche gauche naît d'un canal de 5 mm. de diamètre, du tiers externe de la terminaison du tronc pulmonaire, suivi, après un trajet de 2 mm., d'une portion dilatée qui décrit une crosse à concavité inférieure. Cette dilatation sus-stricturale est nette, réalisant une sphère de 12 mm. de diamètre.

La branche droite est également sténosée à son origine, mais de façon plus modérée. Son calibre initial est de 10 mm. : il atteint 18 mm. à la partie moyenne de l'artère, constituant une dilatation modérée de tout le segment horizontal.

La vascularisation périphérique à droite apparaît plus tardivement qu'à gauche et reste moins opacifiée. La plus grande partie du produit de contraste a emprunté la voie pulmonaire gauche. Il n'y a aucune anomalie des artères périphériques.

Presque simultanément avec l'A.P., s'opacifie une aorte de calibre normal à partir du ventricule droit.

A la troisième seconde, opacification des cavités gauches.

V.G. légèrement augmenté de volume. Réopacification de l'aorte.

Conclusion :
Tétralogie de Fallot.
Sténose valvulaire pulmonaire.
Sténose de l'origine des deux branches de l'AP.

o
o o

OBSERVATION IV

MAR... Bernard, 4 ans - Hospitalisé le 14 Mars 1951.

Cardiopathie reconnue dès les premiers jours (Cyanose à la naissance, dyspnée au quinzième jour).

Ces deux symptômes restent très importants à la fatigue et au froid. Accroupissement très fréquent.

Cyanose des extrémités peu intense. Hippocratisme digital peu marqué. Hémogramme : 6.050.000 hématies.

Examen cardiaque :

Coeur régulier, 84.

Léger frémissement au 3me E.I.G.

Souffle systolique intense, maximum à l'extrémité interne du 3me E.I.G., perçu dans toute la région précordiale et dans le dos, dans les espaces interscapulo-vertébraux et dans la fosse sus-épineuse gauche.

Examen radioscopique :

Coeur de volume normal. Pointe bombée, arc moyen rectiligne, pédicule vasculaire large ; aorte à gauche.

Les artères pulmonaires sont visibles, mais paraissent plutôt grêles. Le parenchyme pulmonaire est clair. En O.A.G., fenêtre rétro-aortique.

Electrocardiogramme :

Axe frontal de QRS à + 120°.
Bloc focal droit.
Hypertrophie ventriculaire droite.

Cathétérisme droit le 24-3-1951 :

		O2
V.C.S.		14,45
O.D. haute	5	15,43
O.D. basse		15,19
V.D.	100/3 (38)	14,70
Infundibulum	68 (18)	
A.P. tronc	15	14,45
AP.D.	10	14,40
A.P.G.	10	
V.G.	80	
O.G.		20,05 Sat. 93%
Aorte	100/67 (80)	18,86 " 86%

Débit cardiaque : 2,52
Débit pulmonaire : 1,57

Angiocardiographie : 15-3-1951

Injection précoce et importante de l'aorte qui paraît très dextroposée. L'arc aortique passe à gauche de la trachée.

Le tronc et les branches de l'A.P. sont beaucoup moins bien injectés. La bifurcation est très difficile à voir.

Conclusion : Tétralogie de Fallot.

Intervention le 24-5-1951 :

L'artère pulmonaire gauche est de bon volume. Blalock typique.

Deuxième séjour en Juin 1951 :

Cyanose très peu marquée.

Même souffle systolique. On a entendu de façon transitoire un souffle continu d'intensité faible, sous-claviculaire gauche.

Angiocardiographie le 17-6-1951 :

Orifice pulmonaire difficile à voir.
Le calibre de l'A.P. semble normal.

A leur origine, les deux branches sont nettement sténosées. Leur segment initial est délimité par des sillons moins denses, se continuant par des incisures qui découpent les bords des trois troncs artériels : la plus profonde de ces incisures sépare le bord supérieur des deux branches.

Le calibre des branches s'élargit ensuite rapidement jusqu'à une zone modérément dilatée.

Le rétrécissement initial de l'A.P.D. est nettement distinct du bord de l'aorte.

On ne voit pas d'image d'anastomose. La disposition générale de l'A.P.G. est comparable à la disposition pré-opératoire.

Les branches secondaires et la vascularisation périphérique sont normales.

Troisième séjour en Décembre 1951.

Amélioration considérable de la cyanose et de la dyspnée. Peut courir un peu. L'accroupissement a disparu.
Le souffle systolique persiste, inchangé.

o
o o

OBSERVATION V

VAN... Serge, 8 ans - Hospitalisation le 14 Novembre 1958.

Cardiopathie découverte à l'âge de 18 mois, à l'occasion d'une bronchite. Cyanose et dyspnée depuis les premiers pas. Accroupissements très fréquents du-

rant la première enfance. Nombreuses bronchites hivernales.

Cyanose marquée avec paroxysmes spontanés et à l'effort. Dyspnée d'effort assez importante. Accroupissement un peu moins fréquent. Soif. Sueurs. Hémogramme : 5.980.000 hématies.

Enfant hypotrophique (20 kg.500 - 123 cm.).

Coup de hache sous-mamelonnaire bilatéral.

Examen cardiaque :

Frémissement discret à l'extrémité interne du 3me E.I.G.

Coeur régulier.

Souffle systolique, intense (5/6), maximum au 3me E.I.G., irradiant surtout le long des deux bords du sternum, vers la pointe, sous les deux clavicules, dans les deux espaces omo-vertébraux, de timbre râpeux.

Premier bruit dédoublé à la pointe. Persistance de B2 au foyer pulmonaire, mais un peu diminué.

T.A. : 8-6.

Examen radioscopique :

Coeur de volume normal (face).

Morphologie typique de Fallot (pointe relevée, petit coup de hache de l'arc moyen, fenêtre pulmonaire).

En O.A.G. : cavités droites légèrement hypertrophiées.

Aorte à droite.

A.P.D. grêle et immobile. A.P.G. volumineuse, battante. Poumons clairs.

Electrocardiogramme :

Rythme sinusal.
Axe frontal de QRS à + 170°.
H.V.D. - Bloc focal droit.

Cathétérisme droit le 20-11-1958 :

		O2
V.C.S.		14,4
O.D.	8/2 (3)	14,9
V.D.	110/3	15,4
Aorte	110/75	17,8
O.G.	9/5	19,4
V.P.	12/5	19,7
V.G.	110/5 10	

Passages du V.D. à l'aorte,
de l'O.D. à l'O.G. par une C.I.A. type ostium secundum.

Pas de passage dans l'A.P.

Angiocardiographie sélective le 28-11-1958 :

Injection dans l'O.D.

O.D. normale.

V.D. : 1- Chambre de remplissage normale. Son extrémité reste légèrement en deçà de la pointe du coeur.

2- Chambre de chasse et infundibulum : branchée à angle droit sur la précédente, elle est globalement rétrécie, figurant un canal curviligne à concavité droite sans image de chambre infundibulaire. Des images de systole et de diastole sont bien visibles. Son extrémité supérieure est haut située, un peu élargie au-dessous des valves.

Système artériel pulmonaire :

1- L'orifice valvulaire, haut situé, est le siège d'une sténose modérée.

2- Il est suivi d'un tronc pulmonaire très court sous cette incidence et hypoplasique.

3- Les branches sont anormales.

La branche droite est étroite et hypoplasique : il existe une sténose légère de son segment initial (6-8 mm.) avec une incisure découpant le bord supérieur de la bifurcation, mais sans dilatation post-sténotique.

La branche gauche est également sténosée à son origine (9 mm.). Son diamètre s'accroît ensuite

rapidement, constituant une dilatation ampullaire sus-stricturale (18 mm.).

4- La vascularisation périphérique est normale, comparable des deux côtés ; mais l'injection du côté droit est légèrement en retard sur celle du côté gauche.

L'aorte s'injecte en même temps que l'A.P.,mais de façon beaucoup moins importante. Aorte à droite. Son calibre est normal.

L'O.G. s'injecte après 4 ½ secondes, de forme et de situation normales.

Conclusion :

Tétralogie de Fallot.
Chenal infundibulaire.
Sténose modérée de l'orifice pulmonaire.
Artère pulmonaire principale hypoplasique.
Sténose de l'origine des deux branches de l'AP.

On surseoit à l'intervention.

L'enfant est revu en Novembre 1959 : état inchangé.

o
o o

OBSERVATION VI

BLA... Louise, 10 ans - Hospitalisation le 25 Octobre 1955.

Cardiopathie découverte à la troisième semaine en raison de la cyanose apparue à ce moment. Dyspnée constatée aux premiers pas. Accroupissement pendant la première enfance.

Cyanose discrète des extrémités avec des paroxys-

mes à l'effort et au froid. Hippocratisme net. Dyspnée d'effort modérée. Hémogramme : 5.400.000 hématies.

Retard staturo-pondéral.

Examen cardiaque :

Pas de frémissement.

Souffle systolique, d'intensité modérée, maximum aux 3me et 4me E.I.G., bien entendu dans l'aisselle droite et le dos à droite, irradiant faiblement dans le dos à gauche.

Deuxième bruit normal.

T.A. : 11-7,5.

Examen radioscopique :

Coeur de volume normal.

Pointe très remontée. Arc moyen court, de cinétique normale. Pas de fenêtre pulmonaire.

Artère pulmonaire droite d'aspect normal, non battante. A.P.G. un peu grêle. La transparence pulmonaire est un peu augmentée.

Electrocardiogramme :

Axe frontal de QRS + 170°.
Hypertrophie auriculaire droite.
Hypertrophie ventriculaire droite modérée.

Cathétérisme droit le 31-10-1955 :

		O2	
V.C.S.		15,4	
O.D.	12/5 (7)	15,3	
V.D. haut	35/0	15,3	
A.P. tronc	(12) 10	17,2	
A.P.D.	16/11		
Capillaires	6		
Aorte	99/68 (84)	20,05	Satur.90%
V.G.	97/3 7		

Passage du V.D. dans l'aorte à travers une communication interauriculaire.

Conclusion : Pentalogie. Etant donné la bonne tolérance de la cardiopathie, on décide de surseoir à l'intervention.

Deuxième séjour en 1960.

La dyspnée d'effort a augmenté légèrement. Fatigabilité. Sueurs. Soif.
Mêmes signes cliniques.

Angiocardiographie sélective le 30-11-1960.

Injection du produit de contraste à la partie basse de la chambre de chasse du ventricule droit.

V.D. : Le volume de la chambre de remplissage est augmenté, l'image ventriculaire droite atteignant presque la région apexienne.

La chambre de chasse est assez bien individualisée.

Il existe un rétrécissement de la partie basse de l'infundibulum, qui paraît n'être qu'assez modéré sur les clichés en diastole, et qui est surmonté d'une petite chambre infundibulaire du volume d'une cerise.

L'orifice pulmonaire est bien visible. Il est haut situé. Sa forme se modifie selon que les clichés sont pris en systole ou en diastole. Certains clichés objectivent un aspect de sigmoïdes, à concavité supérieure, en "nid de pigeon".

L'artère pulmonaire :

La projection du tronc est extrêmement courte. On est frappé d'emblée par l'asymétrie des deux branches :

La branche droite est sténosée à son origine (diamètre 12 mm.) avec une incisure linéaire du bord supérieur, oblique en bas et à gauche. Son diamètre augmente progressivement et atteint 23 mm. avant sa bifurcation. Les branches de premier et de deuxième ordre sont d'un calibre franchement augmenté.

La branche gauche s'opacifie avec un léger retard par rapport à la droite ; elle est moins large,

d'un calibre sensiblement normal. On ne voit cependant pas d'image de sténose de cette branche. A l'origine de la branche gauche, à son bord supérieur, on note une petite saillie hémi-circulaire de volume variable selon les phases de la révolution cardiaque, qui est rigoureusement adjacente à l'incisure notée à l'origine de l'A. P. droite.

Le parenchyme pulmonaire est opacifié de façon très asymétrique. A droite, les branches sont visibles jusqu'à la corticalité. A gauche, les branches de 2me et 3me ordre sont à peine opacifiées.

L'aorte s'opacifie à la fin de la première seconde. Elle a une morphologie normale. La saillie décrite à l'origine de l'A.P.G. se situe dans la concavité de la crosse, à l'union de l'ascendante avec l'horizontale. L'aorte se réopacifie à son temps normal sans réopacification de l'image précédemment notée dans sa concavité.

Conclusion : Tétralogie de Fallot avec :
- sténose infundibulaire modérée,
- petite chambre infundibulaire,
- tronc pulmonaire principal hypoplasique,
- sténose de l'origine de l'A.P.D.,
- possibilité d'un canal artériel.

En raison de la relative tolérance actuelle et de la complexité de la malformation, on décide de surseoir.

o

o o

OBSERVATION VII

CHA... Alain, 10 ans - Admis le 23 Mars 1955.

Cardiopathie découverte à l'âge de 5 ans, à l'occasion d'un examen systématique.

Hypotrophie importante (13 kg.700 - 110 cm.).

Autres malformations : cataracte congénitale droite, coloboma de la cornée gauche, hypospadias.

Aucune dyspnée.

Thorax en carène.

Examen cardiaque :

Vibrance du deuxième bruit au 2me E.I.G. - Léger frémissement systolique apexien.

Rythme régulier.

Aux 2me et 3me E.I.G. : souffle continu à renforcement télésystolique, d'intensité moyenne, coupé par un éclat du deuxième bruit.

A la pointe : roulement diastolique apexo-axillaire d'intensité moyenne ; souffle systolique autonome ; éclat du premier bruit endo-apexien.

Syndrome périphérique d'insuffisance aortique.

T.A. : 9-3.

Examen radioscopique :

Augmentation globale de volume du coeur.

Arc moyen convexe, battant et expansif. Sonnette ventriculo-aortique très marquée.

En O.A.G. : saillie des cavités droites en avant.

Artères pulmonaires élargies et battantes. Poumons modérément hypervascularisés.

Electrocardiogramme :

Rythme sinusal.
Axe de QRS perpendiculaire au plan frontal.
Surcharge biventriculaire.

Cathétérisme droit le 26-3-1955 :

		O2
V.C.S.		12,6
O.D.	5/1 (3)	12,2
V.D.	90/$\frac{0}{5}$	16,5
A.P. tronc et A.P.G.	70/50	16,5

		O2
A.P.D.	12/0	
Capillaire	(16)	
Aorte	95/66	17,2
V.G.	95/$^{0}_{10}$	17,9
		Saturation périphérique 96 %

Passage du V.D. au V.G. par une communication interventriculaire.

Passage de l'A.P. à l'aorte par un trajet inhabituel faisant discuter un canal artériel persistant en position atypique ou une fistule aorto-pulmonaire.

Conclusion :

Communication interventriculaire.
Shunt à l'étage aorto-pulmonaire.
Sténose à l'origine de l'A.P.D.

o
o o

OBSERVATION VIII

DE... Annick, 10 ans - Hospitalisée le 28 Novembre 1960.

Cardiopathie découverte à l'âge de 18 mois, à l'occasion d'un examen systématique.

Développement normal. Aucun signe fonctionnel. Légère cyanose au froid.

Examen cardiaque :

Pas de frémissement.
Rythme régulier.

Souffle systolique d'intensité faible, siégeant au deuxième E.I.D., irradiant vers le cou et surtout dans l'aisselle droite et dans le dos, suivi d'un pe-

tit souffle protodiastolique.

Deuxième bruit très diminué au deuxième E.I.D., normal au deuxième E.I.G.

T.A. : 12-7.

Examen radioscopique :

Coeur légèrement augmenté de volume.
Arc moyen convexe, nettement expansif.
En O.A.G., saillie discrète des cavités droites et gauches.
Les artères pulmonaires sont un peu élargies, mais non expansives. La vascularisation pulmonaire est normale.

Electrocardiogramme :

Rythme sinusal.
Axe frontal de QRS à + 120°.
Bloc de branche droit incomplet.

Cathétérisme droit le 1-12-1960

		O2	
V.C.S. haute		15	
V.C.S. basse		15,4	
O.D.	10/3 (5)	17,6	
V.D.	50/08	18,3	
A.P. tronc	40/15 (25)	18,1	
A.P.G.	40/15 (25)		
A.P.D.	12/6 (8)		
Capillaire	8/4 (5)		
O.G.	7/2 (4)		
V.P.G.		19,9	Satur.97%
V.G.	120/4 10	19,9	

Débit périphérique : 2,300 l.
Débit pulmonaire : 6,400 l.

Passage à travers une communication interauriculaire, type ostium secundum.

Passage d'un micromanomètre dans l'A.P.D. :

La microsonde montre l'existence de dépressions systoliques post-sténotiques et l'inscription d'un souf-

fle continu.

Conclusion : Communication interauriculaire type ostium secundum associée à une sténose de l'origine de l'A.P.D.

Intervention le 13-2-1961 (Dr. GALEY).:

Compte rendu opératoire :

Fermeture de la C.I.A. sous hypothermie, par un surjet.

Exploration de l'artère pulmonaire droite : Son aspect est normal jusqu'à son origine. On remarque seulement que le tronc intermédiaire est relativement petit en aval de l'origine de l'artère médiastinale supérieure qui est très grosse. On perçoit un thrill intense au palper. Prises de pressions en début d'intervention qui montrent un gradient important avec le tronc de l'A.P.. Après fermeture de la C.I.A., le thrill est à peine perceptible. Nouvelle prise de pression : le gradient a nettement diminué.

Examen post-opératoire le 6-3-1961 :

Souffle systolique d'intensité 2/6, maximum au bord droit du sternum, entendu dans l'aisselle droite. Examen scopique inchangé.

o

o o

OBSERVATION IX

DIE... Roger, 7 ans - Admis le 4 Décembre 1957.

Cardiopathie découverte au 15me jour, à l'occasion d'une affection intercurrente. Episode de cyanose à l'âge de 4 ans.

Pas de cyanose. Dyspnée d'effort très modérée. Fatigabilité.

Examen cardiaque :

Pas de frémissement.
Rythme régulier.
Souffle systolique d'intensité modérée, maximum au deuxième E.I.G., irradiant légèrement le long du bord gauche du sternum, dans la région sous-claviculaire gauche et dans l'espace omo-vertébral gauche.

Bruits du coeur normaux.

T.A. : 9-5.

Examen radioscopique :

Coeur de volume normal.
Arc moyen normal, non expansif.
Les artères pulmonaires et la vascularisation pulmonaire sont normales.

Electrocardiogramme :

Rythme sinusal.
Axe frontal de QRS à 105°.
S1-Q3 Aspect S1-S2-S3
Bloc de branche droit incomplet.
Aucun signe d'hypertrophie ventriculaire droite.

Cathétérisme droit le 10 Décembre 1957.

O.D.	7/4 (5)	Dosages monotones
V.D.	38/3	
A.P.G.	38 6	
A.P.D.	8/4 (5)	

Conclusion : Sténose de l'origine de l'A.P.D.

o

o o

OBSERVATION X

CAM... Andrée, 14 ans - Hospitalisation en Mars 1959.

Cardiopathie découverte à l'âge d'un an. On avait constaté alors l'existence d'un souffle et d'une cardiomégalie.

Aucun signe fonctionnel.

Examen cardiaque :

Frémissement systolique dans le creux sus-sternal et sur les vaisseaux du cou.

Rythme régulier à 80.

Souffle systolique intense, rude, maximum sur les vaisseaux du cou et au 2me E.I.D., irradiant vers la pointe, vers le 2me E.I.G., l'aisselle et dans le dos.

Bruit protodiastolique sourd à la pointe.

B2 aboli au 2me E.I.D.

T.A. : 10-6.

Examen radioscopique :

Coeur augmenté de volume.

Débord droit. Arc inférieur gauche très allongé (pointe plongeant dans le diaphragme). Arc moyen allongé, un peu saillant, battant.

En O.A.G., saillie des cavités droites en avant; grosse saillie des cavités gauches.

Petit pédicule. Petite aorte en O.A.D. et O.A.G., ne donnant pas d'empreinte oesophagienne. L'ascendante paraît très étroite, bien différente de l'aspect habituel de l'ascendante dans les sténoses aortiques.

Artères pulmonaires normales, non expansives.

Poumons bien vascularisés.

Electrocardiogramme :

Rythme sinusal.
Axe frontal de QRS à + 100°.
Surcharge ventriculaire gauche.

Cathétérisme droit, le 17-3-1959.

		O2
V.C.S.		12,5
O.D.	13/6 (9)	12,1
V.D.	120/$\frac{4}{8}$	12,1
A.P. tronc	120/14	11,7
A.P.D. origine	120/14	
A.P.D. distale	20/13 (16)	
A.P.G. origine	120/14	
A.P.G. distale	20/13 (16)	
Capillaire	20/13 (16)	
Artère axillaire	120/66	16,9
		Saturation 98 %

Conclusion :

Hypertension dans le V.D., le tronc de l'A.P. et la première partie des branches de division.

Sténose de la partie moyenne des branches de l'A.P.

Diastolique effondrée dans l'A.P.

Hypertension capillaire.

Micromanomètre : Petit souffle systolique dans le tronc de l'A.P., renforcé après les chutes de pression.

Angiocardiographie veineuse :

O.D. un peu large. Gros auricule droit.

V.D. : Chambre de remplissage un peu dilatée. Infundibulum normal.

Tronc de l'A.P. de taille sensiblement normale, s'élargissant en systole.

Branches principales de calibre un peu réduit, surtout en dehors des périodes de remplissage. Les systoles ventriculaires leur donnent un aspect normal. L'A.P.D. est bien dégagée. Son diamètre varie, selon les différentes phases de la révolution cardiaque, entre

9 et 16 mm. On ne voit aucune image de sténose.

Les branches distales sont nettement grêles et hypoplasiques, de façon globale, sans images en chapelet.

La vascularisation périphérique est nettement diminuée aux sommets (surtout à gauche) et à la base droite.

O.G. et veines pulmonaires normales à la cinquième seconde.

V.G. mal opacifié :il est allongé ; la pointe plonge dans le diaphragme.

Aorte nettement anormale :

1)- Il semble exister une dilatation ampullaire de la portion initiale sus-sigmoïdienne.

2)- Immédiatement au-dessus, l'ascendante monte verticale, très grêle (8 mm.), ne dépasse pas la ligne médiane. Les bords sont parallèles, mais irréguliers.

3)- La crosse horizontale semble un peu plus large. Le départ des troncs artériels est anormal, légèrement sténosé au niveau de leur origine, prenant ensuite un calibre normal.

4)- La descendante est plus étroite que normalement ; on note une petite dilatation au-dessous de la sous-clavière gauche.

Conclusion :

Hypoplasie des branches de l'A.P.
Hypoplasie de la crosse aortique avec dilatation sus-sigmoïdienne.

o

o o

OBSERVATION XI

ROU... Camille, 5 ans - Admis en Février 1961.

Cardiopathie reconnue à l'âge de trois mois à l'occasion d'un examen systématique.

Aucune dyspnée. Pas de cyanose. Légère fatigabilité.

Enfant hypotrophique (12 kg.- 98 cm.).

Examen cardiaque :

Coeur régulier.
Signe de Harzer.

Souffle systolique 4/6, siégeant aux deux premiers E.I.G. où il est de tonalité élevée, plus grave au 3me E.I.G., de timbre doux, à irradiations très larges sur les deux faces du thorax, bien entendu dans les deux aisselles.

Premier bruit normal. Eclat du second bruit au 2me E.I.G.

T.A. : 11-6.

Examen radioscopique :

Légère augmentation de volume du coeur.

Arc moyen gauche court, convexe et expansif. Débord droit. Forte saillie des cavités droites en O.A.G. Cavités gauches normales.

Pédicule très petit. Les branches de l'artère pulmonaire sont un peu augmentées de volume et immobiles.

Electrocardiogramme :

Axe frontal de QRS à 180°.
Importante hypertrophie ventriculaire droite.

Cathétérisme droit le 23-2-1961.

		O2	
V.C.S.		12,9	
O.D.	11/3 (6)	14,9	
V.D.	120/4 10	15,2	
A.P. tronc	120/12	14,7	
A.P.G. proximale	90/12	15,5	
A.P.G. distale	20/12		Satur.
Veine pulmonaire	11/6 (7)	18,2	98 %
Artère axillaire	110/54	17,2	93 %

Débit périphérique : 2 litres.

Pas de passage dans l'A.P.D.

Passage dans des veines pulmonaires droites anormales : supérieure, moyenne et inférieure.

Recherche infructueuse d'une communication interauriculaire.

Dans l'A.P.G. : absence de dépressions systoliques après la sténose.

Micromanomètre :

Souffle systolique apparaissant à l'origine de l'A.P.G., renforcé après la deuxième chute de pression.

Angiocardiographie :

Injection dans la chambre de remplissage du ventricule droit.

La cavité du ventricule droit est très dilatée, atteignant tout le bord gauche du coeur. La tricuspide est visible. Pas d'insuffisance tricuspidienne.

L'infundibulum pulmonaire est large, constituant l'arc moyen.

L'orifice pulmonaire n'est pas individualisé.

Le tronc de l'artère pulmonaire est de volume normal.

Les branches de l'A.P. sont d'un calibre très réduit (7 mm.). Seule, d'ailleurs, la branche droite est bien visible ; la branche gauche se projetant sur l'opacité cardiaque.

A partir des 3me et 4me secondes, s'opacifient l'O.D. (sans doute par le retour veineux pulmonaire droit anormal) et l'O.G..

L'aorte s'opacifie à 4"½. Elle est d'un calibre minuscule. Calibres de projection de l'aorte ascendante 1 cm., de l'aorte descendante 8 mm.

Conclusion :

Retour veineux anormal droit.

Hypoplasie des branches de l'artère pulmonaire.

Hypoplasie de l'aorte.

o

o o

OBSERVATION XII

BEV... Jacques, 18 ans - Admission en Octobre 1952.

Cardiopathie découverte à l'âge de 3 ans, à l'occasion d'une affection intercurrente.

Dyspnée d'effort discrète, n'apparaissant que lors des efforts violents.

Pas de cyanose, pas d'hippocratisme.

Examen cardiaque :

Rythme régulier à 80.

Frémissement au niveau de la fourchette sternale et de la base du cou.

Souffle systolique intense, râpeux, maximum au creux sus-sternal, bien perçu dans les deux premiers espaces intercostaux, des deux côtés du sternum jusqu'à la pointe, sur les carotides et dans les deux gouttières latéro-vertébrales.

Les bruits du coeur sont normaux et bien perçus.

T.A. : 14-7.

Examen radioscopique :

Discrète augmentation du volume du coeur.

Arc moyen gauche court, mais convexe, très battant et expansif, jaillissant à la systole entre aorte et ventricule gauche.

Pédicule plutôt petit.

Les artères pulmonaires sont très visibles, mais pas augmentées de volume en fait et non expansives. Poumons bien vascularisés.

Electrocardiogramme :

Axe frontal de QRS + 120°.
Déviation axiale droite isolée.

Cathétérisme droit le 11-10-1952 :

		O2
V.C.S.		15,3
O.D.	7/3	15,3
V.D.	55/-5	15,5
A.P. tronc	55/+10	15,9
Branches distales	20/10	
A.F.		18,5
		Saturation 94 %

Chute de pression brusque sur l'A.P.D., au croisement avec la V.C.S. et dans le tronc de l'A.P.G.. L'aspect des courbes des parties distales rappelle celui des courbes de sténose pulmonaire. Les parties proximales des branches de l'artère pulmonaire et le tronc ont une morphologie très particulière, rappelant celle du ventricule droit, mais la diastolique est bien celle d'une courbe artérielle.

Conclusion : Sténose de la partie moyenne des deux branches de l'artère pulmonaire.

Angiocardiographie sélective :

Injection dans l'O.D..

Les cavités droites sont de morphologie et de dimensions normales.

L'orifice pulmonaire est difficile à repérer.

Le tronc pulmonaire a un calibre normal. Son aspect contraste avec celui de ses branches de division dont le diamètre est franchement réduit (15 mm. pour l'A.P.D. qui est la plus visible) et de façon homogène. Il n'y a aucune image de sténose, ni de dilatation post-sténotique sur ces deux troncs.

Les branches de second et troisième ordre sont manifestement anormales. Un grand nombre d'entre elles présentent un aspect de dilatation fusiforme, augmentant singulièrement leur diamètre, leur conférant une allure générale en pinceau ; la terminaison de ces artères se fait sur un mode variable. Certaines se divisent normalement en artères de rang inférieur, donnant naissance à des fines arborisations. D'autres se terminent brusquement en des branches beaucoup plus grêles. Plusieurs présentent à leur terminaison une dilatation en boule, d'où partent de très fines artérioles dont le calibre est disproportionné avec celui de l'artère originelle.

Il n'existe pas, apparemment, d'images de troncs borgnes.

Conclusion :

Sténoses multiples périphériques des artères pulmonaires.

Les troncs principaux droit et gauche ont un aspect hypoplasique.

Deuxième hospitalisation en Octobre 1959 pour Osler à streptocoques, guéri simplement par un traitement d'un mois. La dyspnée s'est majorée.

Revu un an après la guérison de l'endocardite. La dyspnée est toujours un peu plus marquée. Fatigabilité et sueurs fréquentes. L'examen du coeur est inchangé depuis 1952.

CONCLUSIONS

Douze observations personnelles de rétrécissements du tronc ou des branches de l'artère pulmonaire ont été confrontées avec trente-cinq observations antérieurement rapportées dans la littérature.

La constitution de ces anomalies pendant la vie embryonnaire n'est pas douteuse. La fréquence de leur association à d'autres malformations cardiaques ou somatiques mérite d'être soulignée.

Les rétrécissements sus-valvulaires du tronc pulmonaire peuvent être opposés aux rétrécissements des branches.

I/- Les rétrécissements sus-valvulaires.

Ils sont formés le plus souvent par des diaphragmes membraneux. Leur séméiologie est empruntée à celle des rétrécissements valvulaires pulmonaires modérément serrés. Ils peuvent en être différenciés grâce à l'angiocardiographie sous incidence transverse gauche. Des chambres de pression intermédiaires n'ont jamais été mises en évidence jusqu'à présent entre la partie distale de l'artère pulmonaire et le ventricule droit. En l'absence d'anomalies associées, les pressions systoliques ventriculaires n'étaient pas supérieures à 70 mm. Hg.

II/- Les rétrécissements des branches de l'artère pulmonaire.

Quel qu'en soit le siège, ils sont habituel-

lement à l'origine de souffles systoliques. Parfois, ils sont responsables de souffles continus, comme le montre la phonocardiographie intra-artérielle. De tels souffles naissent en aval de la sténose ; ils sont la traduction acoustique de chutes de pression persistant durant toute la révolution cardiaque.

La chute de pression au niveau du segment sténosé est le signe hémodynamique fondamental. Elle est brusque et constante. L'expérience de nombreux cathétérismes enseigne qu'elle devrait atteindre 15mm. au moment de la systole, quand le débit pulmonaire est normal, pour être attribuée avec certitude à une anomalie organique. Elle est parfois augmentée ou révélée à la faveur d'un accroissement du débit dans la circulation pulmonaire, sous l'influence de shunts gauche-droite associés. Elle disparaît lorsque coexiste en amont un rétrécissement serré.

Le diagnostic repose alors sur l'angiocardiographie : la réduction localisée du calibre vasculaire et la dilatation post-sténotique sont les deux signes également caractéristiques.

Différentes variétés topographiques peuvent être isolées. Chacune a ses signes propres et surtout une incidence particulière sur le pronostic.

A)- Les rétrécissements de l'origine des deux branches, presque toujours associés à des tétralogies de Fallot, sont évidents sur les angiocardiographies. Ils apparaissent parfois sous des aspects singuliers, en forme de trèfle. Généralement peu serrés dans les cas rencontrés, ils sont responsables d'hypertensions proximales modérées.

Nous présentons deux observations de rétrécissements des deux branches pulmonaires associés à une hypoplasie aortique. Les pressions systoliques dans le tronc pulmonaire y sont supérieures à 100 mm.

B)- Les sténoses de l'artère pulmonaire droite ne se manifestent par aucune symptomatologie fonctionnelle. Elles sont à l'origine de souffles sié-

geant à l'extrémité interne du deuxième espace intercostal droit ou gauche, irradiant dans l'aisselle et les espaces omo-vertébraux. La vascularisation périphérique homolatérale est diminuée dans de rares cas. L'hypertension en amont est modérée. Elles sont le plus souvent associées à des shunts gauche-droite.

Il n'existe pas, à notre sens, d'observations certaines de rétrécissements de la seule artère pulmonaire gauche.

Les sténoses multiples des branches de deuxième et troisième ordre sont des malformations plus sévères. La dyspnée d'effort est habituelle. Les souffles, souvent entendus dans les champs pulmonaires, permettent de localiser les anomalies. Le retentissement sur les cavités droites est la règle. Les chutes de pression sont rarement mises en évidence. Le syndrome hémodynamique revêt alors le masque d'une hypertension pulmonaire d'allure primitive. L'angiocardiographie sélective est le procédé de choix pour en préciser l'origine. Les rétrécissements périphériques intéressent en général de nombreux troncs et sont associés à des hypoplasies ou à des atrésies d'autres territoires de la vascularisation artérielle pulmonaire.

Le diagnostic semble devoir être évoqué cliniquement en présence de certains souffles. La preuve ne peut en être faite sans le secours d'explorations endocavitaires.

La connaissance relativement récente de ces anomalies pourrait aider à la compréhension de chapitres encore obscurs de la séméiologie cardiaque. Certains souffles systoliques dits "fonctionnels", certaines hypertensions pulmonaires d'apparence primitive pourraient leur être imputés. Ils illustrent parfaitement la physiopathologie des souffles continus.

Le pronostic est lié au type topographique. On peut opposer schématiquement :

1)- Les sténoses périphériques multiples, responsables d'hypertensions pulmonaires sévères, paraissant, en raison de leur diffusion, peu accessibles à la chirurgie. Leur pronostic semble devoir être réservé ;

2)- Les sténoses des gros troncs : l'hypertension proximale, lorsqu'elles sont isolées, est le plus souvent modérée dans les cas rapportés, inférieure à 60 mm. Hg. Elles ne semblent pas alors incompatibles avec une survie prolongée.

Ces malformations, néanmoins, sont connues depuis trop peu de temps pour qu'une opinion solide puisse être acquise à propos de leurs modalités évolutives.

Les indications opératoires seraient donc dictées, dans ces conditions, essentiellement par les signes hémodynamiques.

- Les sténoses sus-valvulaires du tronc pulmonaire paraissent exceptionnelles. Il importerait de les distinguer, néanmoins, des sténoses orificielles. Leur correction, dans les cas où elles seraient responsables d'hypertensions importantes dans le ventricule droit, peut s'avérer malaisée sous simple hypothermie.

- Les sténoses unilatérales, particulièrement bénignes, ne méritent pas de sanctions thérapeutiques actives. Toutefois, leur présence constitue une indication supplémentaire à supprimer les shunts gauche-droite coexistants qui développent volontiers alors des hyperpressions menaçantes pour le lit vasculaire pulmonaire controlatéral.

- Les rétrécissements des deux branches sont parfois serrés. Il serait alors souhaitable qu'une solution chirurgicale leur soit proposée.

Ces notions demandent à être soumises à un plus grand recul. Des observations plus nombreuses sont

nécessaires. Notre seul but est d'attirer l'attention sur une malformation encore peu connue et sans doute moins rare qu'il ne semble.

VU & PERMIS D'IMPRIMER :

Le Recteur
de l'Académie de Paris,

J. SARRAILH

Le Doyen
de la Faculté de Médecine,

L. BINET

Le Président de la thèse,

P. SOULIE

B I B L I O G R A P H I E

1- AITKEN (G.I.) - The wide patent ductus arteriosus.- Glasgow M.J., 36, 175, 1955.

2- ARVIDSSON (H.), KARVELL (J.) and MÖLLER (I.) - Multiple stenosis of the pulmonary arteries associated with pulmonary hypertension, diagnosed by selective angiocardiography.- Acta Radiologica, 44, 209, 1955.

3- BAILEY (C.P.) - Surgery of the heart.- Philadelphia, Lea & Fibiger, 1955.

4- BARRIÉ (F.) - Etudes sur le rétrécissement congénital de l'isthme de l'aorte.- Revue de Médecine, 6, 343, 409, 501, 1886.

5- BLOUNT (S.G. Jr.), VAN ELK (J.), BALCHUM (O.J.) and SWAN (H.) - Valvular pulmonary stenosis with intact ventricular septum. Clinical and physiologic response to open valvuloplasty.- Circ., 15, 814, 1957.

6- BONHAM CARTER (R.E.), and WALKER (C.H.M.) - Continuous murmurs without patent ductus arteriosus.- Lancet, 268, 272, 1955.

7- BOUCHARD (F.) et CORNU (C.) - Etudes des courbes de pressions du ventricule droit et de l'artère pulmonaire dans les rétrécissements pulmonaires.- Arch. des Mal. du Coeur, 47, 417, 1954.

8- BREMER (J.L.) - Coarctation of aorta and aortic isthm.- Arch. Path., 45, 425, 1948.

9- BREMER (J.L.) - Am. J. Anat., 1, 137, 1902.

10- BREMER (L.A.) and DOLLEY (F.S.) - Tumors of the mediastinum.- Am. Rev. of Tuberc. 60, 419,1949.

11- BRILL (R.C.) and JONES (R.S.) - The syndrome of compression of the pulmonary artery by a syphilitic aortic aneurism with or without arterio-arterial communication.- Ann. Int. Med. 24, 111, 1946.

12- BROWN (J.W.) - Congenital heart disease.- Sec. Ed. London, Staples Press, 1950, p. 63.

13- CHEU (S.), FIESE (M.J.) and HATAYAMA (E.) - Supra aortic stenosis. Supra aortic valvular stenosing membrane on the aortic cusps.- Am. J. Clin.Path. 28, 293, 1957.

14- COLES (J.C.) and WALKER (W.J.) - Coarctation of the pulmonary artery.- Am. H. Journ. 52, 469,1956.

15- CONGDON (E.D.) - Transformation of the aortic arch system during the development of the human embryo. Contribution to embryology.- Washington, Carnegie Institution, 1922, 14, 47.

16- CONTRO (S.), MILLER (R.A.), WHITE (H.), POTTS (W.J.)- Bronchial obstruction due to pulmonary artery anomalies.- Circ., 17, 418, 1958 (94808).

17- COURNAND - Recent observations on the dynamics of the pulmonary circulation.- Bull. New-York Acad. Med., 23, 27, 1947.

18- COURNAND - Some aspects of the pulmonary circula-

tion in normal man and in chronic cardiopulmonary diseases.- Circ., 2, 641, 1950.

19- CRAIGIE (D.) - Instance of obliteration of aorte beyong the arch.- Edim. Med. and Surg. Journ. 56, 427, 1841.

20- CUDKOWICZ (L.) - Pressure and oxygen content measurements distal to temporary and permanent unilateral occlusion of a pulmonary artery in dogs. Circ. Research, 6, 728, 1958.

21- DAMMANN (J.F.) and FERENCZ (C.) - The significance of the pulmonary vascular sob in congenital heart disease.- Am. Heart Journal, 52, 7,1956.

22- DAVIS (C. Jr.), DILLON (R.F.), FELL (E.H.), GASUL (B.M.) - Anomalous coronary artery simulating patent ductus arteriosus.- J.A.M.A., 160,1047, 1956.

23- DEGEORGES (M.) - Contribution à l'étude de la coarctation de l'aorte.- Thèse Paris, 1951.

24- DENIE (J.S.) and VERHENGT (A.P.) - Supravalvular aortic stenosis.- Circ., 18, 902, 1958.

25- DIGHIERO (J.), FIANDRA (O.), BARCIA (A.), CORTES (R.), STANHAM (J.) - Multiple pulmonary stenosis with pulmonary hypertension report of a case.- Acta Radiologica, 48, 439, 1957.

26- DIMOND (L.G.) and JONES (T.R.) - Pulmonary artery thrombosis simulating pulmonary valve stenosis with patent for amen ovale.- Am. Heart J., 47, 105, 1954.

27- DONNELL (J.J.), LEVINSON (D.C.) and GRIFFITH (G.C.)- Clinical studies on involvement of the pulmo-

nary artery by syphilitic aortic aneurisme.- Circ., 13, 75, 1956.

28- DOTTER (C.T.) and STEINBERG (I.) - Angiocardiography.- Hoeber - New-York, p. 204.

29- DOTTER (C.T.) and STEINBERG (I.) - Angiocardiographic study of the pulmonary artery.- J.A.M.A., 139, 566, 1949.

30- EDWARDS (J.P.) - Anomalies of derivatives of the aortic arch system.- The Med. Clin. of North Am., 32, 925, 1949.

31- EDWARDS (J.) - Congenital malformations - in GEULD (S.C.) - Pathology of the heart.- CHARLES (Ed.), THOMAS (C.) - Springfield, 1953, p. 436.

32- ELDER (J.C.), BROFMAN (B.L.), KOHN (P.M.), CHARMS (B.L.) - Unilateral pulmonary artery absence or hypoplasia. Radiographic and cardiopulmonary studies in five patients.- Circ., 17, 557, 1958.

33- ELDRIDGE (F.), SELZER (A.), HULTGREN (H.) - Stenosis of a branch of the pulmonary artery. An additional cause of continuous murmurs over the chest.- Circ., 15, 865, 1957.

34- FIGLEY (M.) - The expanding scope of cardiovascular radiology.- Am. J. Roentgenol. 76, 721, 1956.

35- FISHER (J.M.) and VAN EPPS (E.F.) - Aplasia or hypoplasia of one pulmonary artery : radiologic and pulmonary function studies.- Am. Heart J., 58, 26, 1959.

36- FLINT (J.M.) - Development of the lungs.- Am. J.

Anat., 6, 1, 1906.

37- FLYNN (J.E.), SIEBENO (A.A.) and WILLIAMS (C.F.) - Congenital absence of a main branch of the pulmonary artery.- Am. J. M. Sc., 228, 673, 1954.

38- FROMENT (R.) et GONIN (A.) - Le syndrome infundibulo-pulmonaire.- Arch. Mal. Coeur, Mai-Juin 1943.

39- FRY (W.), KLEIN (C.L.) and BARTON (H.C.) - Malignant mediastinal teratoma simulating cardiovascular disease.- Dis. Chest., 27, 537, 1955.

40- GARWIN (C.F.) and SIEGAL (W.L.) - Cor pulmonale due to obstruction of the pulmonary artery by syphilitic aortic aneurisms.- Am. J. M. Sc., 198, 679, 1939.

41- GERBODE (F.) and HULTGREN (Herbert) - A method of producing coarctation of the aorta in the growing animal.- Surgery, 29, 441, 1951.

42- GUNNING (A.J.) - An unusual cause of a continuous murmur simulating persistent ductus arteriosus and associated with other congenital cardiac defects.- Thorax, 12, 34, 1957.

43- GYLLENSWÖRD (A.), LODIN (H.), LUNDBERG (A.) and MÖLLER (T.) - Congenital multiple peripheral stenosis of the pulmonary artery.- Pediatrics, 19, 399, 1957.

44- HERBERT (F.A.) - Anomalies of the aortic arches.- Arch. of Pathology, 35, 717, 1943.

45- HERMANN (G.R.) and SCHOFIELD (N.D.) - The syndrome of rupture of the aortic root or sinus of Val-

salva aneurism into the right atrium .- Am. Heart J., 34, 87, 1947.

46- HODGES (F.S.) - Presented at Panel. Discussion on cardiovascular diseases.- Meeting of American Medical Association - Atlantic City N.S., June 8, 1955.

47- HOLMAN (E.) - The obscure physiology of post stenotic dilatation. Relation to the development of aneurism.- Thor. Surg. J., 28, 109, 1953.

47 bis- HURWITT (E.S.), SCHEIN (C.J.), RIGKIN (H.), LEBENDIGER (A.) - A surgical approach to the problem of chronic pulmonary artery obstruction due to thrombosis or stenosis.- Ann. of Surg., 147, 157, 1958.

48- KJELLBERG (S.R.), MANNHEIMER (E.), RUDHE (V.), JONSSON (B.) - Diagnosis of congenital heart disease.- The Year Book Publishers, Chicago, 1955.

49- KONDO (B.), WINSOR (T.), RAULSTON (B.O.) and KUROIVA (D.) - Congenital coarctation of the abdominal aorta. A theorically reversible type of cardiac disease.- Am. Heart J., 39, 306, 1950.

50- LAUFER (S.) and GRAY (I.) - Organized thrombus occluding a main pulmonary artery. Report of two cases.- New-England J. Med., 254, 893, 1956.

51- LEVY (A.), MAYER (G.) et JOBARD (P.) - Un cas de thrombose de l'artère pulmonaire droite. Etude anatomo-clinique. Considérations étiologiques. Arch. Mal. du Coeur, 43, 372, 1950.

52- LIEBOW (A.A.), HALES (M.R.), BLOOMER (W.C.), HAR-

RISON (G.E.), LINDSKOG (G.) - Studies on the lung after ligation of the pulmonary artery.- II- Anatomical changes.- Am. J. Path., 26,177, 1950.

53- LUAN (L.L.), D' SILVA (J.L.), GASUL (B.M.), DILLON (R.F.) - Stenosis of the right main pulmonary artery : clinical, angiocardiographic and catheterization findings in ten patients.- Circ., 21, 1116, 1960.

54- MAC KUSICK (V.A.) - Cardiovascular seund in health and disease.- The Williams & Wilkins Company, Baltimore.

55- MADOFF (I.M.), GAENSLER (E.A.), STRIEDER (J.W.) - Congenital absence of the right pulmonary artery.- New-England J. Med., 247, 147, 1952.

56- MAIER (H.C.) - Cysts and teratomas of mediastinum with unusual features.- Arch. Surg., 57, 154, 1948.

57- MASTER (A.M.) and STONE (J.) - The heart in funnel chaped and flat chests.- Am. J. M. Sc., 217, 392, 1949.

58- MINHAS (K.) and GASUL (B.M.) - Systolics clicks : a clinical phonocardiographic and hemodynamic evaluation.- Am. Heart J., 57, 49, 1959.

59- MÖLLER (T.) - A case of peripheral pulmonary stenosis. Proceedings of the section for pediatrics and school hygiene of the Sweedish Medical Society, 13 Fév. 1953, in Acta Paediatrica, 42, 390, 1953.

60- MORROW (A.G.), WALDHAUSEN (J.A.), PETERS (R.L.), BLOODWELL (R.D.) and BRAUNWALD (E.) - Supravalvular aortic stenosis. Clinical, hemodyna-

mic and pathologic observations.- Circ., 20, 1003, 1959.

61- MYERS (J.D.), MURDAUGH (H.V.), MAC INTOSH (H.D.), BLAISDELL (R.K.) - Observations on continuous murmurs over partially obstructed arteries.- Arch. of Int. Med., 97, 726, 1956.

62- NICHOLSON (R.C.) - Syndrome of rupture of aortic aneurism into the pulmonary artery ; review of the literature with report of two cases.- Ann. Int. Med., 19, 286, 1943.

63- NODOT (A.) - Les modifications du régime circulatoire à la naissance. Le rôle du canal artériel.- Thèse Paris, 1958.

64- OPPENHEIMER (E.) - Partial atresia of the main branchs of the pulmonary artery occuring in infancy and accompanied by calcification of the pulmonary and aorta.- Bull. Johns Hopkins Hosp., 63, 261, 1938, 110-14.

65- PAULIN (S.) and MANNHEIMER (E.) - The physiological heart murmur in children.- Acta Paediatrica, 46, 438, 1957.

66- PEARSON (J.R.) and NICHOL (E.S.) - The syndrom of compression of the pulmonary artery by a syphilitic aortic aneurism resulting in chronic cor pulmonale with report of a case.- Ann. Int. Med., 34, 483, 1951.

67- PERROTIN (M.) - Contribution au diagnostic de l'insuffisance valvulaire pulmonaire.- Thèse dactylographiée, Paris, 1960.

68- POWELL (M.L.) and HILLER (H.G.) - Pulmonary coarctation.- M. J. Australia (Sidney), 1, 272, 1955.

69- RAEKALLIO (J.) - Coexistence of coarctation of the right pulmonary artery and of the aorta with bicuspid aortic valve and single coronary artery. Post-mortem study of a case.- Ann. Paed. Fenniae, Helsinki, 5, 320, 1959.

70- REINHOLD (J.D.L.) and NADAS (A.S.) - The role of auscultation in the diagnosis of congenital heart disease.- Am. Heart J., 47, 405, 1954.

71- RICH (A.R.) - A bitherto unrecognized tendency to the development of unidespread pulmonary vascular obstruction impatient with congenital pulmonary stenosis (tetralogy of Fallot).- Bull. Johns Hopkins Hosp., 82, 389, 1948.

72- RUSBY (A.) - Dermoïd cysts and teratomata of the mediastinum.- A Review J. Thorac. Surg., 23, 502, 1952.

73- SAPHIR (O.) - Bands and ridges in the pulmonary artery. Their relation to Ayerza's disease.- Arch. Path., 14, 10, 1932.

74- SCHNEIDERMAN (L.J.) - Isolated congenital absence of the right pulmonary artery : a caution as to its diagnosis and a proposal for its embryogenesis. Report of a case with review.- Am. Heart J., 55, 772, 1958.

75- SCHUMACHER (H.B.Jr.) and LURIE (P.R.) - Pulmonary valvulotomy : Description of a new operative approach with comments about diagnosis. Characteristics of pulmonic valvular stenosis.- J. Thor. Surg., 25, 173, 1953.

76- SKODA - Case of probable partial obliteration of aorta.- Lancet, 2, 13, 1871.

77- SMART (J.) and PATTINSON (J.N.) - Congenital absen-

ce of the left pulmonary artery.- Brit. M. J., 4965, 491, 1956.

78- SMITH (W.G.) - Pulmonary hypertension and a continuous murmur due to multiple peripheral stenosis of the pulmonary artery.- Thorax, 13, 194, 1958.

79- SONDERGAARD (T.) - Coarctation of the pulmonary artery.- Danish M. Bull., 1, 46, 1954.

80- SOULIÉ (P.) - Cardiopathies congénitales.- Expansion Sc., édit., Paris, 1952.

81- SOULIÉ (P.), JOLY (F.), CARLOTTI (J.) et FORMAN (J.) - Les courbes de pression des obstacles à l'éjection du ventricule gauche (à l'exclusion des sténoses aortiques orificielles).- Arch. Mal. Coeur, 53, 843, Août 1960.

82- STEINBERG (I.), DOTTER (C.T.) and LUKAS (D.S.) - Congenital absence of a main branch of the pulmonary artery.- J.A.M.A., 152, 1216, 1953.

83- TABAKIN (B.S.), HANSON (J.S.), ADHIKARI (P.K.), MILLER (D.B.) - Physiologic studies in congenital absence of the left main pulmonary artery. Circ., 22, 1107, 1960.

84- TAUSSIG (H.) - Congenital malformations of the heart 1949.- The Commonwealth Fund, New-York.

84 bis-TAUSSIG (H.) - Congenital malformations of the heart, 1960.- The Commonwealth Fund., Cambridge.

85- THROWER (W.B.), ABELMANN (W.H.) and HARKEN (D.E.) - Surgical correction of coarctation of the main pulmonary artery.- Circ., 21, 672, 1960.

86- TORGENSEN (J.) - The developmental anatomy of the heart and the etiology of congenital heart disease.- Acta Radiologica, 33, 131, 1950.

87- TOURNIAIRE (A.), TREPPOZ (M.), TARTULIER (M.), DEYRIEUX (F.), VAN STRAATEN (G.) - Coeur pulmonaire chronique par compression artérielle pulmonaire dans la maladie du hile d'origine ganglionnaire.- Arch. Mal. Coeur, 51, 960, 1958.

88- VERMILLION (M.B.), LEIGHT (L.), DAVIS (L.A.) - Pulmonary artery stenosis.- Circ., 17, 55, 1958.

89- WALDHAUSEN (J.A.), LOMBARDO (C.R.) and MORROW (A. G.) - Pulmonary stenosis due to compression of the pulmonary artery by an intrapericardial tumor.- J. Thorac. Surg. 37, 679, 1959.

90- WELLS (B.G.), RAPPAPORT (M.B.) and SPRAGNE (H.B.) - The sounds and murmurs in coarctation of the aorta.- Am. Heart J., 38, 69, 1949.

91- WILLIAMS (C.B.), LANGE (R.L.) and HECHT (H.H.) - Post valvular stenosis of the pulmonary artery. Circ., 16, 195, 1957.

92- WINTER (B.) - Pulmonic stenosis produced by compression of heart by anterior mediastinal tumors.- Am. Heart J., 55, 18, 1958.

TABLE DES MATIÈRES

Page

INTRODUCTION 1

HISTORIQUE 3

FREQUENCE - ETIOLOGIE 6

ANATOMIE PATHOLOGIQUE & CLASSIFICATION 17

C L I N I Q U E 25

- STENOSES PULMONAIRES SUPRA-VALVULAIRES 26

- RETRECISSEMENTS DES BRANCHES DE L'ARTERE PULMONAIRE 37

PHYSIO-PATHOLOGIE 77

DIAGNOSTIC & LIMITES NOSOLOGIQUES 85

- STENOSES SUS-VALVULAIRES 85

- STENOSES DES BRANCHES PULMONAIRES 86

PRONOSTIC & INDICATIONS THERAPEUTIQUES 103

TRAITEMENT 109

OBSERVATIONS 113

CONCLUSIONS 145

BIBLIOGRAPHIE 151